



FACULDADE EVANGÉLICA DE GOIANÉSIA  
CURSO DE ODONTOLOGIA

**UTILIZAÇÃO DE GUIA CIRÚRGICO PARA CORREÇÃO DE SORRISO  
GENGIVAL: RELATO DE CASO**

ANDREZA ALVES DE ANDRADE  
ARIANA SOUSA VIEIRA SILVA  
LARA GIOVANNA PEDROSA SILVA  
MARIA MARÇAL BATISTA

Goianésia-GO  
2022

ANDREZA ALVES DE ANDRADE  
ARIANA SOUSA VIEIRA SILVA  
LARA GIOVANNA PEDROSA SILVA  
MARIA MARÇAL BATISTA

## **UTILIZAÇÃO DE GUIA CIRÚRGICO PARA CORREÇÃO DE SORRISO GENGIVAL: RELATO DE CASO**

Trabalho de conclusão de curso apresentado a disciplina de Produção Científica III do Curso de Odontologia da Faculdade Evangélica de Goianésia, sob a orientação do Profº Mestre Ytalo Freitas Fernandes, como requisito obrigatório para obtenção do título de bacharel em Odontologia.

Goianésia-GO

2022

## SUMÁRIO

1. ARTIGO CIENTÍFICO.....	3
2. NORMAS DE PUBLICAÇÃO DO PERÍODICO.....	9
3. CERTIFICADO DE APRESENTAÇÃO EM CONGRESSO E RESUMO PUBLICADO EM ANAIS.....	22
4. COMPROVANTE DE ACEITE DO ARTIGO PARA REVISTA CIENTÍFICA.....	23
5. ANEXOS.....	24

## 1. ARTIGO CIENTÍFICO

# UTILIZAÇÃO DE GUIA CIRÚRGICO PARA CORREÇÃO DE SORRISO GENGIVAL: RELATO DE CASO

## USE OF SURGICAL GUIDE FOR CORRECTION OF GINGIVAL SMILE: CASE REPORT

ANDREZA ALVES DE **ANDRADE**<sup>1</sup>, ARIANA SOUSA VIEIRA **SILVA**<sup>1</sup>, LARA GIOVANNA PEDROSA **SILVA**<sup>1</sup>, MARIA HAYRA MARÇAL **BATISTA**<sup>1</sup>, RAFAELLA DA CRUZ POLIZELLI **SCANNAVINO**<sup>2</sup>, YTALO FREITAS **FERNANDES**<sup>3\*</sup>

1. Acadêmica do curso de graduação do curso Odontologia da Faculdade Evangélica de Goianésia - FACEG; 2. Doutorando do programa de periodontia da faculdade de Ribeirão Preto; 3. Professor Mestre da Disciplina de Periodontia do curso de Odontologia da Faculdade Evangélica de Goianésia – FACEG.

\*Faculdade Evangélica de Goianésia – FACEG, Av. Brasil, Nº 1000, Bairro Covoá, Goianésia, Goiás, Brasil. CEP: 76.385-608.  
[ytalo\\_odonto@usp.br](mailto:ytalo_odonto@usp.br)

Recebido em 12/09/2022. Aceito para publicação em 20/10/2022

### RESUMO

O objetivo deste artigo é relatar um caso clínico de correção de sorriso gengival por meio da utilização de guia cirúrgico. Foi realizado um relato de caso, da paciente M.F.C, do sexo feminino, 28 anos, leucoderma, que compareceu a Clínica Salute Barretos na cidade de Barretos-SP no ano de 2021, com queixa estética devido a coroa dos dentes se apresentarem curtas. Após exame clínico e fotografias iniciais, realizou-se exames complementares, como tomografia computadorizada (T.C), para melhor planejamento do caso. Estabelecido o diagnóstico de erupção passiva alterada, foi sugerido a paciente a realização de cirurgia para correção do sorriso gengival o que proporcionaria como resultado final um aumento da coroa clínica. Quando comparado ao procedimento realizado apenas com o uso da T.C. para o planejamento, o uso desse artifício apresenta como vantagem proporcionar uma maior previsibilidade do resultado e um menor tempo clínico, favor esse que pode trazer mais conforto ao paciente.

**PALAVRAS-CHAVE:** Gingivectomia; Estética Dentária; Sorriso Gengival; Guia Cirúrgico; Erupção Passiva Alterada.

### ABSTRACT

The aim of this article is to report a clinical case of gingival smile correction using a surgical guide. A case report was carried out of the patient M.F.C, female, 28 years old, leucoderma, who attended the Salute Barretos Clinic in the city of Barretos-SP in the year 2021, with an aesthetic complaint due to the short crown of the teeth. After clinical examination and initial photographs, complementary exams were performed, such as computed tomography (CT), for better planning of the case. Once the diagnosis of altered passive eruption was established, the patient was suggested to undergo surgery to correct the gingival smile, which would provide as a final result an increase in the clinical crown. When compared to the

procedure performed only with the use of T.C. for planning, the use of this device has the advantage of providing greater predictability of the result and a shorter clinical time, a favor that can bring more comfort to the patient.

**KEYWORDS:** Gingivectomy; Dental Aesthetics; Gingival Smile; Surgical Guia; Passive Eruption Changed.

### 1. INTRODUÇÃO

O “sorriso gengival” é descrito como uma alteração estética devido a exposição tecidual excessiva, que ao sorrir exibe toda a extensão coronária dos dentes superiores anteriores e uma faixa contínua de gengiva maior que 4 mm. Essa condição possui diversos fatores etiológicos que podem ser de origem esquelética, dentária, labial, como por exemplo a hiperatividade muscular do lábio superior, periodontal, como hiperplasia gengival causada por biofilme, por fatores externos ou ainda a combinação destes, sendo a erupção passiva alterada o fator mais comum. Conhecer a etiologia das alterações orais é essencial para o diagnóstico diferencial<sup>1,2,3</sup>.

A erupção dentária corresponde ao movimento do dente de sua posição intraóssea para sua posição na cavidade oral. Este processo pode ser dividido em duas fases: Erupção ativa, que é caracterizada pelo movimento que o dente faz para emergir de sua posição no osso até atingir o plano oclusal e erupção passiva que tem início após o contato com o antagonista. A erupção passiva alterada (EPA) pode resultar em sobreposição de tecido gengival recobrando o esmalte dentário, aspecto de coroa curta e comprometimento estético<sup>2</sup>.

A critério de classificação, a EPA é dividida de acordo com a relação entre a crista óssea alveolar e a junção cimento-esmalte (JCE) em tipo A e B. No tipo A, o paciente apresenta distância normal (1 a 2 mm

apical) entre a crista e a JCE, já no tipo B, apresenta crista alveolar no nível ou coronal à JCE, coincidindo com o espaço de fixação das fibras do tecido conjuntivo<sup>4</sup>.

Há ainda a divisão em subgrupos: Tipo 1A: a junção mucogengival (JMG) encontra-se apical em relação à JCE e à crista óssea vestibular, com distância entre a JCE e a crista óssea fisiológica e normal para a fixação das fibras do tecido conjuntivo; Tipo 1B: a JMG encontra-se apical em relação à JCE e crista óssea vestibular. A crista óssea alveolar está localizada no nível ou coronalmente à JCE e não há espaço fisiológico para fixação de fibras de tecido conjuntivo. Tipo 2A: a JMG encontra-se ao nível ou coronal à JCE, com distância entre a JCE e a crista óssea, fisiológica e normal para a fixação das fibras do tecido conjuntivo. Tipo 2B: a JMG encontra-se ao nível ou coronal à junção cimento-esmalte. A crista óssea está localizada ao nível ou coronalmente à junção cimento-esmalte e não há espaço fisiológico para fixação de fibras de tecido conjuntivo<sup>4</sup>.

Para solucionar o sorriso gengival existem técnicas apropriadas a cada caso conforme diagnóstico com intuito de avaliar a estética extra e intra-oral para detectar as causas da exposição gengival<sup>5</sup>. Se o motivo estiver relacionado a hiperatividade do lábio superior é indicado: miectomia, reposicionamento labial e o uso da toxina botulínica (não invasivo, muito utilizado)<sup>6</sup>. Conforme diagnóstico pode ser utilizado a gengivectomia ou gengivoplastia que se tratam de técnicas cirúrgicas que devolvem aos tecidos gengivais suas características funcionais de normalidade. A gengivectomia reduz o excesso de tecido gengival e a gengivoplastia altera o contorno da gengiva<sup>7</sup>.

Para o planejamento dos casos de erupção passiva alterada pode-se utilizar análise radiográfica, sondagem periodontal e tomografia computadorizada do feixe cônico, com o intuito de verificar a espessura e altura dos tecidos moles e duros, para proporcionar previsibilidade do tratamento de escolha<sup>3,8</sup>.

Para confecção do guia cirúrgico são utilizadas medidas referentes à faixa de gengiva exposta ao sorrir, à altura e largura de cada coroa clínica aferidas com compasso de ponta seca e régua milimétrica de endodontia. O guia transfere duas medidas referenciais, uma para remover tecido mole e outra para osteotomia, quando for necessário remoção de tecido ósseo<sup>7</sup>.

Diante do exposto, o objetivo deste trabalho é relatar um caso clínico de correção de sorriso gengival por meio da utilização de guia cirúrgico.

## 2. CASO CLÍNICO

Paciente do sexo feminino, 28 anos, leucoderma, compareceu a Clínica Salute Barretos na cidade de Barretos-SP no ano de 2021, com queixa estética devido a coroa dos dentes se apresentarem curtas (Figura 01 e 02). Após exame clínico e fotografias iniciais, foi solicitado a realização de exames complementares, como tomografia computadorizada (T.C) com afastador labial, para melhor planejamento

do caso. Estabelecido o diagnóstico de erupção passiva alterada, foi sugerido a paciente a realização de cirurgia para correção do sorriso gengival o que proporcionaria como resultado um aumento da coroa clínica.

Ficou estabelecido, através da análise da T.C que seria realizado remoção de tecido gengival e tecido ósseo do dente 16 ao dente 26 mantendo uma distância de 3 mm da junção cimento-esmalte a crista óssea.

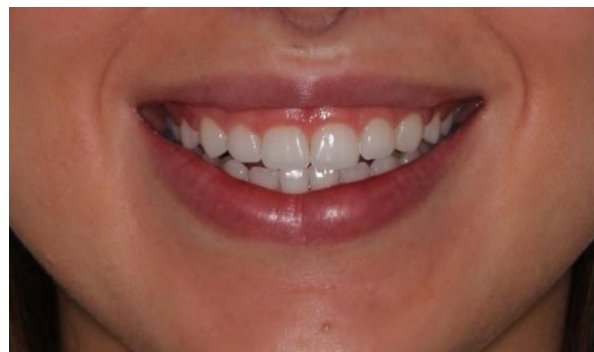

Figura 1. Foto inicial extraoral.

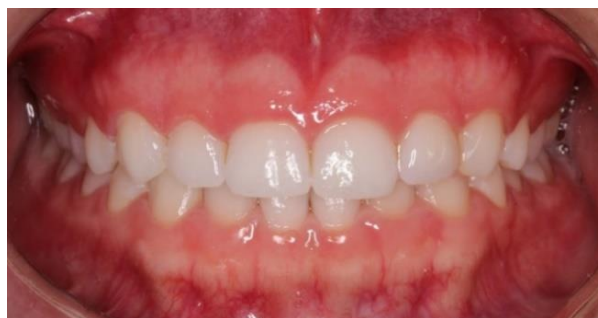

Figura 2. Foto inicial intraoral.

Diversos métodos são descritos na literatura como forma de executar esse tipo de cirurgia, o método proposto para a paciente foi realizar o procedimento através do auxílio de um guia cirúrgico previamente confeccionado (Figura 3), com todas as distâncias biológicas estabelecidas. Com o consentimento da paciente, a etapa seguinte foi realizar o escaneamento intraoral, necessário, juntamente com a T.C, para a confecção do guia.

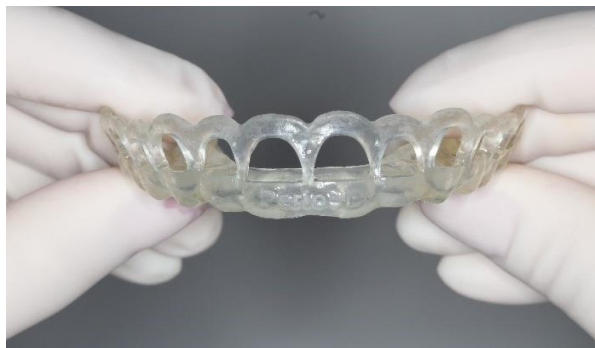
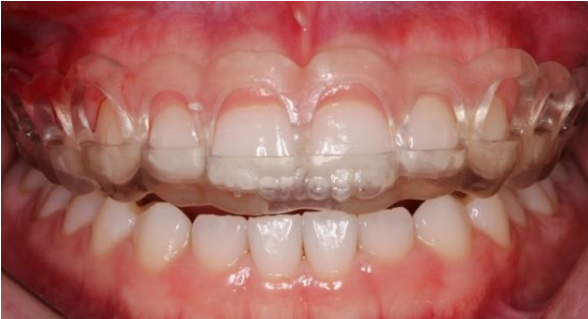
Figura 3. Guia Cirúrgico.

Os arquivos foram então enviados para empresa especializada na confecção dos modelos, que realizou todo o planejamento e enviou um vídeo com o protótipo do guia para ser previamente aprovado antes da impressão.

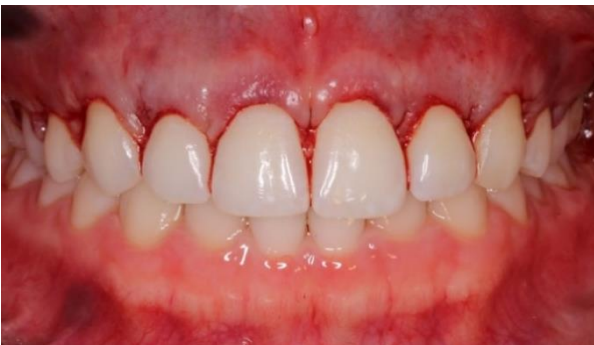

Após aprovação do projeto, o guia foi enviado e a cirurgia foi agendada. No ato cirúrgico, com o guia em posição (Figura 4), foi realizado inicialmente a remoção de tecido gengival do dente 16 ao 26 com incisões em bisel interno realizadas contornando a margem gengival pré-estabelecida no modelo, seguida de incisões intrasulculares.

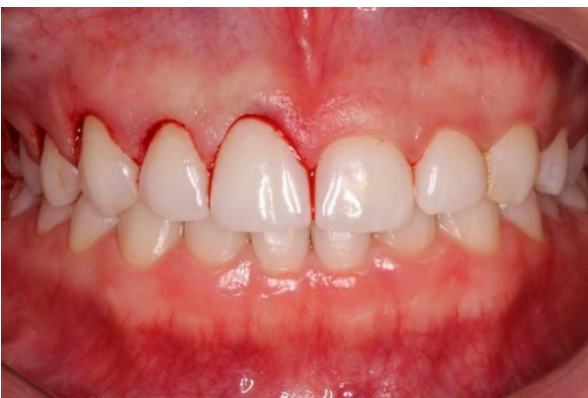

**Figura 4.** Guia Cirúrgico em posição

O guia cirúrgico possibilitou uma maior precisão das incisões iniciais. Um colarinho gengival foi removido com a utilização de cureta Gracey 7/8, (Figura 5) rebatendo um retalho de espessura total para permitir osteotomia e osteoplastia (Figura 6).



**Figura 5.** Após remoção do colarinho gengival do hemiarco direito até primeiro molar.

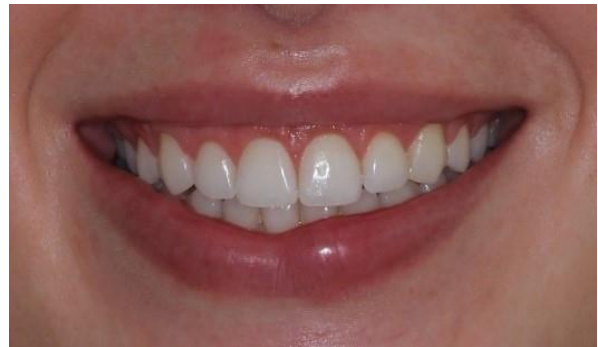

**Figura 6.** Rebatimento do retalho total para permitir a remoção de tecido ósseo.

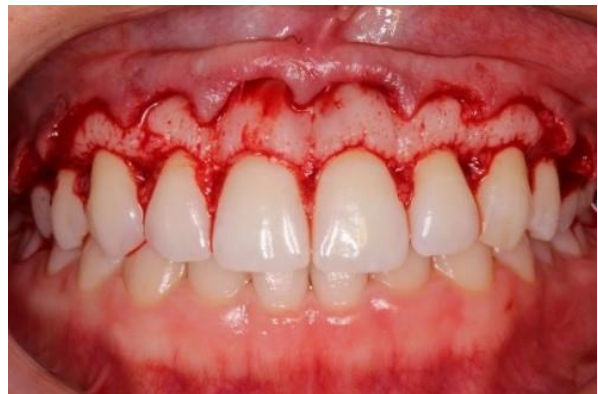Com o auxílio da alta rotação utilizando broca esférica sobre irrigação abundante com soro fisiológico foi realizado a remoção de osso, reestabelecendo o espaço supracrestal, proporcionando uma distância de 3mm da JCE a crista óssea. Após esta etapa o retalho foi reposicionado e suturado com fio 5.0 Nylon Black

(Techsuture®) através de suturas do tipo colchoeiro vertical (Figura 7).

Uma outra vantagem do guia foi possibilitar um menor tempo cirúrgico. A paciente recebeu as orientações pós-operatório e foi prescrito uso de dexametasona no pré e pós cirúrgico mais amoxicilina e toragesic no pós-cirúrgico. O primeiro pós-operatório foi realizado com 7 dias e as suturas removidas no segundo pós-operatório com 15 dias. O último controle pós-operatório foi realizado com 30 dias, onde foi realizado uma foto final para documentação (Figura 8). A paciente não apresentou nenhuma queixa e relatou estar extremamente satisfeita com o resultado.



**Figura 7.** Pós-operatório imediato.



**Figura 8.** Pós-cirúrgico 30 dias.

### 3. DISCUSSÃO

O presente trabalho relatou um caso clínico de correção de sorriso gengival por meio da utilização de guia cirúrgico. O sorriso gengival é uma condição não-patológica em que ocorre exposição excessiva de tecido gengival ocasionando algum tipo de comprometimento estético aos pacientes.<sup>1,2</sup> A prevalência do sorriso gengival é de 10% na população com idade entre 20 e 30 anos e é mais comum em mulheres do que em homens<sup>9</sup>. Em revisão de literatura recente observou-se nos relatos de caso maior prevalência para o sexo feminino<sup>10</sup>. Em outro estudo que apresenta uma série de casos, dos sete pacientes operados, seis eram do sexo masculino e um do sexo feminino, reforçando esta prevalência<sup>11</sup>.

Esta prevalência pode ser justificada, pois no sexo feminino, a elevação dos lábios apresenta-se 3,5%

maior quando comparada ao sexo masculino, e ainda, apresenta maior exposição dos dentes em repouso<sup>2</sup>, sorriso mais alto<sup>12</sup> e os homens geralmente têm lábios superiores mais longos<sup>9</sup>. O caso descrito é de uma paciente do sexo feminino de 28 anos que apresenta sorriso gengival devido a erupção passiva alterada.

Para o diagnóstico do sorriso gengival é importante conhecer os diversos fatores etiológicos e observar características como: o arco do sorriso, aspectos morfofuncionais do lábio superior, a distância interlabial em repouso, a proporção largura/comprimento dos incisivos superiores e exposição dos incisivos superiores durante o repouso e a fala. Alguns profissionais utilizam o Diagrama de Referências Estéticas Dentárias (DRED), que contém referências verticais permitindo melhor observação dos dentes anteriores superiores, além de permitir verificar a relação dos dentes com a gengiva e os lábios, sob o aspecto frontal<sup>13</sup>.

Para aumentar a acurácia do diagnóstico e o resultado final, pode-se usufruir do auxílio de avaliação radiográfica, sondagem transgengival e TCFC<sup>9</sup>. Além disso, destaca-se a importância do registro fotográfico que auxilia na avaliação e planejamento do caso, podendo ser utilizado para definir parâmetros por meio da observação de características morfométricas dos dentes frontais superiores, análise dos tecidos moles circunjacentes e até para definir o biótipo periodontal<sup>14</sup>.

Para realização de uma cirurgia de correção de sorriso gengival é necessário considerar algumas condições: 1) onde está localizada a crista óssea alveolar em relação à junção amelocementária de aproximadamente, 1,5 a 2 mm; 2) a espessura adequada do osso alveolar; e, 3) a largura de gengiva queratinizada. Essas condições são essenciais para que após o tratamento não ocorram recidivas. Alguns autores descrevem que o guia cirúrgico em resina acrílica (mock-up) pode determinar o posicionamento apical do tecido gengival, sendo utilizado para moldar o recontorno dos tecidos moles e duros durante a cirurgia, além de promover um detalhe prévio do resultado final após o tratamento<sup>15</sup>.

A EPA é considerada uma das condições que mais afetam a estética gengival. Nesta condição há sobreposição de tecido gengival sobre a coroa dentária, pois durante o processo de erupção não ocorre recessão até a JCE ou próximo a ela, portanto, fica localizada de forma que recobre o esmalte dentário e resulta em aspecto de coroa clínica curta e comprometimento estético<sup>2</sup>. A incidência da erupção passiva alterada na população em geral é de cerca de 12%<sup>15</sup>.

A escolha do método terapêutico depende do fator etiológico envolvido, das condições sistêmicas e periodontais do paciente e da posição dos tecidos supracrestais<sup>10</sup>.

Casos com etiologias multifatoriais podem exigir mais de um tipo de intervenção para que se alcance o sucesso<sup>2</sup>. Além disso, é imprescindível avaliar as individualidades de cada caso como: o tipo facial do paciente, a simetria e altura vertical da face, linhas do sorriso, espessura e extensão dos lábios, quantidade e

qualidade do osso alveolar e biótipo periodontal. Por fim, se atentar a aspectos psicológicos do paciente que envolvem expectativas e padrões de estética, para obter um planejamento e resultado satisfatório<sup>16</sup>.

As modalidades de tratamento incluem a abordagem cirúrgica por meio de gengivoplastia, ressecção óssea, técnicas para reduzir a elevação labial superior, como por meio da aplicação de toxina botulínica<sup>9</sup>, abordagens maxilofaciais, como cirurgia ortognática e abordagens ortodônticas<sup>2</sup>. A erupção passiva alterada tem como abordagem terapêutica comum a correção através de cirurgia periodontal para alongamento coronário, que aumenta a porção da coroa exposta por meio da remoção do tecido em excesso<sup>9</sup>.

A modalidade de tratamento selecionada para o alongamento coronário diverge conforme o tipo de EPA. De acordo com, Silberberg et al., a EPA do tipo IA deve ser corrigida com gengivectomia para aumento de coroa clínica, já no tipo 2A, está indicada a cirurgia de retalho com posicionamento apical e sem ressecção óssea e para os tipos 1B e 2B, recomenda-se a cirurgia de retalho posicionado apicalmente com ressecção óssea<sup>17</sup>.

O guia cirúrgico é amplamente utilizado na odontologia em diversas áreas, principalmente reabilitações estéticas e protéticas (mock-up), implantodontia, endodontia (endo-guide) e cirurgias. Tecnologias e procedimentos pré-cirúrgicos como desenho digital do sorriso, enceramento de diagnóstico e o próprio guia cirúrgico, além de orientar a execução e melhorar a previsibilidade do ato cirúrgico, também auxiliam na comunicação quando utilizados para discutir o caso com o paciente<sup>3</sup>.

O guia cirúrgico pode ser confeccionado em resina acrílica ou em silicone<sup>2</sup>. Nunes et al. relataram um caso em que foi utilizado um guia cirúrgico modificado em resina acrílica sob o modelo de gesso com dentes encerados nas medidas do aumento das coroas clínicas. Os autores apontam que a opção pelo guia confeccionado em resina acrílica tem suporte na literatura, com muitos casos de sua utilização bem sucedida e que possui como vantagens, a facilidade de manejo do material que já é comum da prática odontológica e redução no tempo de espera da cirurgia. Neste caso, optou-se pela confecção do guia em silicone pela disponibilidade de recursos que foram o escaneamento intraoral, a tomografia computadorizada e o acesso a empresa<sup>3</sup>.

Alguns estudos concordam que o uso do guia cirúrgico diminui o trauma, minimiza o tempo de tratamento, promove a reabilitação e a cicatrização em menor tempo, traz maior conforto ao paciente, além de fornecer previsibilidade e confiabilidade ao tratamento com melhores desfechos estéticos<sup>3,10,18,19,20</sup>.

Quanto a previsibilidade, Nunes et al. destacaram que o diagnóstico e planejamento são essenciais para que haja a previsão correta do resultado esperado. No caso relatado pelos autores, após utilização do guia cirúrgico, o aumento da coroa clínica foi 100% igual ao planejado, com resolução do desconforto estético e

satisfação alcançada logo na primeira semana e mantida no acompanhamento de 21 e 90 dias após a cirurgia. Os autores apontaram que o guia foi efetivo pois auxiliou o posicionamento correto dos zênites e da lâmina de bisturi durante a incisão<sup>3</sup>.

Monteiro et. al., também descreve que a utilização do guia cirúrgico em seu caso clínico, proporcionou que os resultados fossem como planejados e que após aferição das alturas das coroas, em 100% delas, o aumento foi igual ao planejado no pré-operatório. Assim, a confecção acertada do guia cirúrgico possibilita a realização da cirurgia evitando riscos e possibilitando a remoção na quantidade correta para reconstruir o sorriso do paciente<sup>21</sup>.

Quanto a redução do tempo operatório, o guia facilita no equilíbrio das proporções dentárias, auxilia no corte gengival com maior precisão e promove menor tempo de reabilitação. Com relação a segurança, além de aumentar a precisão e o posicionamento adequado, o guia protege e evita a ocorrência de cortes fora do ajuste adequado e buscado no planejamento<sup>2,7,22,23,24,25</sup>.

#### 4. CONCLUSÃO

O guia cirúrgico é um procedimento que promove mais previsibilidade, menor tempo cirúrgico e consequentemente maior conforto ao paciente.

#### 5. AGRADECIMENTOS ou FINANCIAMENTO

A todos que colaboraram e que participaram da realização e execução deste estudo.

#### 6. REFERÊNCIAS

- [1] Cristóvan AVS, Medeiros JDS, Cruz JHA, *et al.* Correção de contorno gengival pelas técnicas de gengivectomia convencional e minimamente invasiva. Arch Health Invest. 2019; 8(10):606-612. DOI:10.21270/archi.v8i10.3800.
- [2] Espíndola LCP, Fagundes D dos S, Lima VHS de, *et al.* Gummy smile diagnosis and correction techniques. RSD. 2022; 11(2):e45411226051. DOI:10.33448/rsd-v10i17.24798.
- [3] Nunes I da S, Lacerda JCF de, Nogueira PL, *et al.* Development of surgical guidelines for auxiliary technique of gingivectomy on inner bevel with osteotomy: report case. Research, Society and Development, [S. l.] 2020; 9(7):e70973923. DOI:10.33448/rsd-v9i7.3923.
- [4] Mele M, Felice P, Sharma P, *et al.* Esthetic treatment of altered passive eruption. Periodontology 2000; 2018 (77):65-83. DOI:10.1111/prd.12206.
- [5] Vieira AC, Oliveira MCS de, Andrade ACV, *et al.* Abordagem Interdisciplinar: Reabilitação Estética do Sorriso. Revista Odontológica: Araçatuba, Feira de Santana 2018; (39):54-59.
- [6] Senise IR, Marson FC, Progiante PS, *et al.* O uso de Toxina Botulínica como alternativa para o tratamento do Sorriso Gengival causado pela hiperatividade do lábio superior. Revista Uningá Review jan. 2018; [S.l.] 23(3):104-10.
- [7] Souza BC, Cornélio ALG, Gaze VAM. Gengivoplastia com Guia Cirúrgico – Correção Sorriso Gengival: Relato De Caso Clínico. R Odontol Planal Cent. 2018.
- [8] Pereira Filho CRT, Sousa SMR de, Monteiro LKB, *et al.* Gengivectomia com finalidade estética: relato de dois casos clínicos. Revista Eletrônica Acervo Saúde 2020; (42):e2880.
- [9] Candeias ASR. Sorriso gengival: etiologia, diagnóstico e abordagens terapêuticas. Tese (Mestrado Integrado em Medicina Dentária) Instituto Universitário Egas Moniz. 2019; 80p.
- [10] Silva HFV da, Leite RB, Oliveira MSG de, *et al.* Evaluation of different techniques for the correction of gingival smile: Literature review. RSD. 2021; 10(5):e54510515092. DOI:10.33448/rsd-v10i5.15092.
- [11] Andrade, AG. Avaliação da satisfação e desconforto de pacientes com erupção passiva alterada submetidos a cirurgia plástica periodontal: série de sete casos clínicos. Monografia (Graduação em Odontologia) Universidade Federal de Juiz de Fora, 2019; 44p
- [12] Martins BAH, Silva MES. Etiologias do sorriso gengival: revisão de literatura / Barbara Abou Hala. Monografia (graduação) Universidade de Taubaté, Departamento de Odontologia, Taubaté. 2021; 36f.
- [13] Pereira LS, Gonçalves FA da S, Oliveira S, *et al.* O uso da toxina botulínica na correção do sorriso gengival: revisão de literatura. Braz J Periodontol mar/jun 2020; 30(03):94-8. ISSN-0103-9393.
- [14] Araújo LNM, *et al.* Determinação do biótipo periodontal através da análise de fotografias intra-orais. Rev Odontol UNESP. 2018; 47(5):282-290. DOI:10.1590/1807-2577.08218.
- [15] Rocha EF da, Hemmer B, Rocha V.C.F. da. Harmonização do Sorriso através da Cirurgia Plástica Periodontal: Um Relato de Caso. REAS. 2019; (26):e780. DOI:10.25248/reas.e780.2019.
- [16] Galdino DA, Bernardino I de M, Barbosa D do N, *et al.* Gingival smile correction through the increase in clinical crown using the flapless technique: An integrative review . RSD. 2021; 10(5):e10210512753. DOI: 10.33448/rsd-v10i5.12753.
- [17] Silberberg N, Goldstein M, Smidt A. Excessive gingival display-etiology, diagnosis, and treatment modalities. Quintessence international. Berlin, Germany. 2009; 40(10), 809-818.
- [18] Lobo NS et al. Cirurgia periodontal de aumento de coroa clínica estética sem a elevação do retalho (flapless): relato de caso clínico. Arquivo Brasileiro de Odontologia. 2019; 13(1):118-123.
- [19] Sena LSB, Silva NS, Andrade JM, *et al.* Associação de técnicas cirúrgicas periodontais para recobrimento de recessões múltiplas e controle da dor pós-operatória com laserterapia: Relato de caso. Braz J Periodontol. 2017; 27(4): 86-90. ISSN-0103-9393.
- [20] Sousa JNL, Minervino SSL, Rodrigues RQF, *et al.* Desenho do sorriso o planejamento interdisciplinar entre periodontia e prótese: Relato de caso. Prosthesis. Esthet. Sci. 2019; 8(30): 55-67.
- [21] Monteiro MMG et al. Impacto da correção do sorriso gengival na qualidade de vida: relato de um caso clínico com gengivectomia suficientemente invasiva e guiada. Braz J Periodontol. Mar/Jun 2020; 30:76-86 issue 03. ISSN-0103-9393.
- [22] Deliberador TM, Weiss SG, Neto A, *et al.* Cirurgia Periodontal Guiada: Associação de Fluxo de Trabalho Digital e Piezocirurgia para a Correção de um Sorriso Gomoso. Relatos de casos em odontologia. 2020; 7923842.



- [23] Pinto TB. Técnicas de correção do sorriso gengival. Dissertação (Mestrado Integrado em Odontologia). Universidade de Lisboa, Lisboa. 2016; 48p.
- [24] Nautiyal A et al. Aesthetic Crown Lengthening Using Chu Aesthetic Gauges And Evaluation of Biologic Width Healing. J of Clinical and Diagnostic Research. 2016; 10(1):ZC51–ZC55.
- [25] Nahmias HLM, Vieira RM, Goncalves VPD, *et al.* The use off perioguide in surgery to correct gingival smile. RSD. 2022; 11(2):e32111225856.

## 2. NORMAS DE PUBLICAÇÃO DO PERIÓDICO

### APRESENTAÇÃO

**Brazilian Journal of Surgery and Clinical Research - BJSCR (ISSN 2317-4404)** é um periódico com periodicidade trimestral, exclusivamente online, no formato *Open Access Journal\**, publicado regularmente pela **Master Editora**, em Português e em Inglês. O periódico **BJSCR** dedica-se à publicação de estudos que contenham temáticas relevantes para as Ciências da Saúde, seja na forma de resultados de pesquisas científicas que revelam informações inéditas que possam contribuir com o avanço da fronteira do conhecimento, na forma de casos clínicos, documentando a consolidação ou propostas de abordagens clínicas e/ou terapêuticas, ou ainda na forma de atualização/ revisão da literatura, contribuindo para a identificação do progresso científico ao longo do tempo sobre determinada área, assunto ou tema.

Com o objetivo de elevação da relevância científica do periódico **BJSCR**, a partir de **10/07/2020**, serão aceitas as submissões de artigos com até **8 autores**; casos excepcionais carecerão da consulta e deferimento do Editor-Chefe do periódico BJSCR.

\*Como o **BJSCR** é um *Open Access Journal*, a confirmação do interesse dos autores pela publicação do manuscrito dar-se-á pelo efetivo pagamento da taxa de publicação, em função dos custos relativos aos procedimentos editoriais. Entretanto, o pagamento deverá ser realizado **APENAS DEPOIS** do aceite declarado pelo Editor-Chefe do periódico **BJSCR**. A comunicação do aceite será encaminhada via e-mail ao autor de correspondência.

### TAXA DE PUBLICAÇÃO

#### Publicações em Língua Portuguesa

-Para cada artigo submetido a partir de 22/03/2018, com aceite declarado, a taxa de publicação é de **R\$ 250,00 (duzentos e cinquenta reais)**, e o manuscrito deve ser necessariamente encaminhado no respectivo **template do periódico BJSCR** e devidamente adequado às normas de publicação da revista. O template pode ser

baixado pelos autores, no item **TEMPLATES**, conforme o perfil do estudo.

### **Publicações em Inglês**

-Para cada artigo submetido a partir de 22/03/2018, com aceite declarado, a taxa de publicação é de **R\$ 350,00 (trezentos e cinquenta reais)**, desde que o manuscrito seja encaminhado no respectivo template do periódico **BJSCR** e já concebido pelos autores na língua inglesa, com as devidas adequações às normas de publicação do periódico **BJSCR**. O template pode ser baixado pelos autores, no item **TEMPLATES**, conforme o perfil do estudo.

### **TEMPLATES**

Clique sobre um dos links de arquivos abaixo para fazer o download do template desejado. Após a redação dos autores, seguindo as normas editoriais do periódico BJSCR, a **SUBMISSÃO ONLINE** pode ser iniciada com o envio do template do estudo a ser analisado por meio de um **NOVO CADASTRO** de autor (<https://www.mastereditora.com.br/cadastro>) ou inserido o *login* e senha na home do website (<https://www.mastereditora.com.br/home>) no caso de autores cadastrados.

### **ESTRUTURA DO MANUSCRITO**

- **Artigos Originais (experimental clássico):** incluem estudos controlados e randomizados, estudos observacionais, bem como pesquisa básica com animais de experimentação que produzam resultados inéditos. Os artigos originais deverão conter: identificação do(s) autor(es) e autor de correspondência, resumo, palavras-chave, abstract, keywords, introdução, material e métodos, resultados, discussão, conclusões, agradecimentos (se houver), financiamento (se houver) e referências.
- **Relatos de Casos Clínicos:** descrições de condições clínicas ou cirúrgicas singulares, doenças especialmente raras ou nunca descritas, assim como formas inovadoras de diagnóstico ou tratamento, com foco no caso relatado e/ou no

método/ procedimento empregado. Os artigos de Relatos de Casos Clínicos deverão conter: identificação do(s) autor(es) e autor de correspondência, resumo, palavras-chave, abstract, keywords, introdução (breve), descrição do caso clínico sem a identificação do paciente, discussão (contemporizando o caso apresentado com a literatura científica especializada), conclusões, agradecimentos (se houver), financiamento (se houver) e referências. As publicações dos resultados na forma de Caso Clínico devem ser autorizados pela instituição que detém a guarda do prontuário do paciente e pelo próprio paciente, via Termo de Consentimento Livre e Esclarecido – TCLE). Não se exclui ainda a necessidade de apresentação de parecer de aprovação de Comitê de ética em Pesquisa sempre que os dados representarem a análise de tratamentos/ procedimentos experimentais.

- **Artigos de Revisão ou Atualização:** avaliações críticas e ordenadas da literatura em relação a certo tema de relevância para as Ciências da Saúde, respeitando-se a temática abordada e o recorte temporal que permita a reflexão sobre o progresso científico sobre o tema/ assunto estudado. Profissionais de reconhecida experiência poderão ser convidados a escrever revisões ou atualizações. Contudo, autores que julgarem poder contribuir com análises/ estudos sobre temas específicos poderão encaminhar seus manuscritos para análise editorial. Os artigos de revisão ou atualização deverão conter: identificação do(s) autor(es) e autor de correspondência, resumo, palavras-chave, abstract, keywords, introdução, material e métodos (descrevendo os parâmetros utilizados para a seleção das referências bem como de outros parâmetros utilizados), discussão - exclusivamente textual ou ilustrada com elementos gráficos que deverão ser identificados necessariamente como **Figuras ou Tabelas**, para melhor visualização dos dados em análise, conclusões, agradecimentos (se houver), financiamento (se houver) e referências.

## **PREPARANDO O MANUSCRITO PARA A SUBMISSÃO ONLINE**

O manuscrito deve ser redigido em no máximo 12 páginas. Obras com mais de 12 páginas serão analisadas em caráter de exceção, mediante contato prévio do(s) autores por e-mail (bjscr@mastereditora.com.br). O(s) autor(es) deve(m), utilizar o template do respectivo estilo de estudo a ser analisado. Para a redação, utilize-se da

**terceira pessoa do singular** e do **verbo na voz ativa**, inclusive no que se refere ao texto em inglês (apenas do Abstract ou da obra completa, no caso de opção pela publicação da obra na íntegra em inglês). Deve ser utilizado o editor de texto MS Office Word ou equivalente, com a fonte **Times New Roman, a saber:**

- tamanho 8 para legenda de figuras ou tabelas, título de tabelas e seus conteúdos textuais;

- tamanho 9 para identificação das credenciais acadêmicas dos autores, endereço de correspondência e para o conteúdo do RESUMO, PALAVRAS-CHAVE, ABSTRACT E KEYWORDS;

- tamanho 10 para a redação do conteúdo dos demais itens textuais do estudo.

Os autores devem atentar para o uso do espaçamento simples, evitando-se espaços ociosos entre os parágrafos. O texto deverá estar justificado à página.

**1- TÍTULO:** em **Língua Portuguesa**, deverá estar em negrito e centralizado no topo da primeira página, utilizando-se fonte de tamanho 18, em caixa alta (letras maiúsculas). O título em **inglês**, logo abaixo, deverá ser redigido em caixa alta, com fonte de tamanho 12.

**2- IDENTIFICAÇÃO DO(S) AUTOR(ES):** o(s) autor(es) deverá(ão) se identificar logo abaixo do título em inglês, com o nome completo, sem abreviações, digitado em caixa alta e justificado à página e fonte tamanho 10,5. O último sobrenome do(s) autores deve ser registrado em negrito. Depois do nome do(s) autor(es), deve constar respectivamente a titulação acadêmica e a instituição a que pertence/representa em fonte tamanho 9.

### **Exemplos:**

NOME DO AUTOR **FICTICIO**. Fonte **10,5** e o último sobrenome em negrito.

Acadêmico do Curso de Graduação em Medicina da Faculdade Nonono. **Fonte tamanho 9.**

AUTORA DE NOME **FICTICIO**. Fonte 10,5 e o último sobrenome em negrito.

Cirurgiã-Dentista, Doutora pela Faculdade de Odontologia da Universidade Nonono, Docente do Curso de Graduação em Odontologia da Universidade Momomo. **Fonte**



**tamanho 9.**

**Nota:** adota-se como padrão internacional que, o último autor é, em geral, o orientador, o chefe do laboratório ou da instituição promotora do estudo, o pesquisador de maior experiência acadêmica e/ou na área. Contudo, o ordenamento do nome dos autores é de responsabilidade dos autores, sobre tudo, do autor responsável pelo estudo (orientador ou autor de correspondência, no caso deste último não ser o orientador do estudo).

**3- ENDEREÇO PARA CORRESPONDÊNCIA:** deve ser registrado abaixo da identificação do(s) autor(es), constando os dados do autor responsável pela correspondência: rua, bairro, cidade, estado, país, CEP e e-mail. Preferencialmente, o orientador do estudo deve ser designado para os diálogos com o Corpo Editorial do periódico BJSCR, fornecendo preferencialmente seus contatos profissionais. Fonte tamanho 9.

**4- RESUMO/ ABSTRACT:** logo abaixo do endereço para correspondência, deverá ser inserido o RESUMO do estudo (fonte tamanho 9 em negrito). Um breve resumo do manuscrito deve ser registrado, com no máximo 200 palavras, seguido de 3 a 5 PALAVRAS-CHAVE\*.

O resumo deve ressaltar o fator motivador para a realização do estudo, sendo composto por frases simplificadas (concisas), afirmativas, sem apresentação de itens enumerados com tópicos, na voz ativa e em terceira pessoa, em parágrafo único. Símbolos que não sejam comumente utilizados, fórmulas, equações, diagramas, entre outros, devem ser evitados. O ABSTRACT, de mesmo teor do resumo deverá ser apresentado abaixo do resumo e seguido pelas KEYWORDS\*, com significado equivalente às palavras-chave utilizadas.

\* Para seleção de palavras-chave/ keywords, utilize os “Descritores em Ciências da Saúde” DeCS/BIREME, disponível em <http://decs.bvs.br>. Caso não sejam encontrados os descritores disponíveis para cobrir a temática do manuscrito, poderão ser indicados termos ou expressões de uso conhecido e representativos do estudo realizado.

**5- INTRODUÇÃO:** neste item deve ser abordado o referencial teórico pesquisado para a elaboração do estudo. Se necessário, o texto poderá ser subdividido em subtítulo(s) sugestivo(s), grafados com alinhamento à esquerda e em negrito. A introdução **deverá ser finalizada com a hipótese e/ou objetivo(s) do estudo realizado**, sem a necessidade de evidenciá-los em subtítulos.

**6- MATERIAL E MÉTODOS:** neste item os autores devem detalhar os recursos materiais e metodológicos utilizados para realização do estudo.

**Abreviaturas:** para unidades de medida, utilize somente as unidades do Sistema Internacional de Unidades (SI). Utilize apenas abreviaturas e símbolos já padronizados, evitando incluí-las no título do manuscrito e no resumo. O termo completo deve preceder uma abreviatura quando ela for empregada pela primeira vez, salvo no caso de unidades comuns de medida.

**No caso de estudos de atualização/ revisão da literatura** os métodos devem conter informações completas sobre o meio de obtenção dos estudos analisados; os termos utilizados para seleção de obras; os idiomas habilitados; os critérios de utilização ou exclusão das obras analisadas; o recorte temporal utilizado; o critério para delimitação do recorte temporal; outros parâmetros relevantes para que o leitor seja capaz de replicar a sistemática adotada pelos autores.

**Casos clínicos não possuem o item MATERIAL E MÉTODOS**, mas os materiais e procedimentos adotados/ utilizados devem ser registrados ao longo da descrição do caso.

**7 – RESULTADOS:** este item é aplicável nos manuscritos chamados de originais (experimentação clássica), com resultados inéditos. Revisões da Literatura não possuem o item resultados. Figuras e Tabelas (se houver) deverão ser inseridas pelos autores no corpo do texto em local onde sua visualização facilite a compreensão do estudo apresentado. No Relato de Caso Clínico os resultados fazem parte da apresentação do caso ou ainda da discussão, não sendo especificados separadamente.

- Se houver Figuras, recomenda-se que sejam coloridas, com numeração arábica progressiva. O título da figura deverá aparecer abaixo desta, seguido pela sua respectiva legenda, ambas em fonte de tamanho 8. As figuras devem possuir pelo menos 300 dpi, no formato .JPG. Não serão aceitas imagens fora de foco; figuras

que não sejam obra autoral dos autores necessariamente devem vir acompanhadas da citação de sua fonte (referência), de acordo com o padrão Vancouver de citação; a numeração da referência de uma figura é sequencial a do texto do estudo.

- Se o estudo contemplar Tabelas, o título desta deverá ser inserido sobre (acima) a tabela, com numeração arábica progressiva, indicando, logo abaixo da tabela, a sua legenda ou fonte da pesquisa (se houver), ou algum item de observação relevante para interpretação de seu conteúdo. Os resultados apresentados em tabelas não devem ser repetidos em gráficos, e vice-versa;

No texto, a referência às Tabelas ou Figuras deverá ser feita por algarismos arábicos. Note que **não deverá ser feita inserção** dos elementos denominando-os como: esquema, diagrama, gráfico, quadro, etc. Os elementos gráficos do artigo necessariamente deverão ser chamados de Figura ou de Tabela. Recomenda-se que o total de Figuras e Tabelas não seja superior a oito.

**8- DISCUSSÃO:** após a apresentação dos resultados, no item DISCUSSÃO, os autores deverão comentar sobre seus achados experimentais, ou considerar sobre o conteúdo revisado, contextualizando-os com os registros prévios existentes na literatura científica especializada.

**9- CONCLUSÕES:** após a discussão, o(s) autor(es) deverá(ão) responder de modo afirmativo ou negativo sobre a hipótese que motivou a realização do estudo, por meio do alcance dos objetivos propostos. No último parágrafo, o(s) autor(es) poderá(ão) expressar sua contribuição reflexiva (de cunho pessoal), e/ou versar sobre as perspectivas acerca do estudo realizado.

**10- FINANCIAMENTO e AGRADECIMENTOS:** o(s) autor(es) deve(m) indicar a(s) fonte(s) de financiamento da pesquisa (agências de fomento, empresas, etc.). Não havendo fonte financiadora, registre “NÃO SE APLICA”. Neste último caso, o item financiamento será removido pela equipe editorial da Master Editora para a finalização da versão final da obra. No caso dos autores desejarem registrar agradecimentos, estes devem ser direcionados a Instituições de Ensino, Institutos de Pesquisa ou à pessoas que contribuíram para a realização do estudo, mas que não figuram como autores, como por exemplo: técnicos de laboratório, analista de estatística ou de dados da Instituição de Ensino que possam ter fornecido subsídios informacionais para o estudo que se deseja publicar. Neste item não aplicam

agradecimentos de cunho religioso ou de viés político-partidário, com a citação nominal de pessoas ou instituições que não tem relação direta com o estudo a ser publicado.

**11- REFERÊNCIAS:** é o último item de formatação do manuscrito. As referências devem ser numeradas de forma consecutiva de acordo com a ordem em que forem mencionadas pela primeira vez no texto, figura ou tabela do estudo e normalizadas de acordo com o padrão Vancouver de citação. Os títulos de periódicos devem ser abreviados de acordo com o Index Medicus (List of Journals Indexed in Index Medicus, disponível em <http://www.nlm.nih.gov>). Utilize fonte Times New Roman de tamanho 9. Listar todos os autores até o terceiro; quando forem quatro ou mais, listar os três primeiros, seguidos de *et al.* As referências são de responsabilidade dos autores e devem estar de acordo com os originais.

#### **Exemplos de referências:**

#### **LIVROS:**

1. Vellini-Ferreira F. Ortodontia: diagnóstico e planejamento clínico. 3ª ed. São Paulo: Artes Médicas. 1999.
2. Kane AB, Kumar V. Patologia ambiental e nutricional. In: Cotran RS. Robbins: patologia estrutural e funcional. 6ª ed. Rio de Janeiro: Guanabara Koogan. 2000.

#### **PERIÓDICOS CIENTÍFICOS:**

3. Ong JL, Hoppe CA, Cardenas HL, et al. Osteoblast precursor cell activity on HA surfaces of different treatments. J Biomed Mater Res. 1998. 39(2):176-83.

**Nota explicativa:** último sobrenome do autor e suas demais iniciais; nome dos autores separados por vírgula; a partir do terceiro autor, utilizar a expressão *et al.* em itálico; primeira letra de cada nome do título do periódico em maiúsculo; ano;

volume; número do volume entre parênteses; páginas registradas após “dois pontos”.

#### **WEBSITES:**

4. World Health Organization. Oral health survey: basic methods. 4th ed. Geneva: ORH EPID: 1997. Ministério da Saúde. Instituto Nacional do Câncer. Imunoterapia. [acesso 11 mar. 2012] Disponível em: <http://inca.gov.br/tratamento/imunoterapia.htm>

#### **MONOGRAFIAS, DISSERTAÇÕES E TESES:**

5. Mutarelli OS. Estudo in vitro da deformação e fadiga de grampos circunferenciais de prótese parcial removível, fundidos em liga de cobalto-cromo e em titânio comercialmente puro. [tese] São Paulo: Faculdade de Odontologia da Universidade de São Paulo. 2000.

#### **ANAIS DE EVENTOS OU ENCONTROS CIENTÍFICOS:**

6. Ribeiro A, Thylstrup A, Souza IP, Vianna R. Biofilme e atividade de cárie: sua correlação em crianças HIV+. In: 16ª Reunião Anual da Sociedade Brasileira de Pesquisa Odontológica. 1999; set 8; Águas de São Pedro. São Paulo: SBPqO. 1999.

#### **IMPORTANTE**

A Master Editora permite a reprodução do conteúdo de qualquer das edições do periódico BJSCR, no todo ou em parte, desde que sejam mencionados o nome do autor e a origem, em conformidade com a legislação sobre Direitos Autorais. O artigo será publicado eletronicamente e estará disponível no site do periódico BJSCR, podendo estar vinculado à outros portais ou bases de periódicos científicos. As datas



de recebimento e aceitação do manuscrito serão registradas no artigo publicado.

As provas do artigo serão enviadas ao autor de correspondência via e-mail, ou para o autor que iniciou o processo de submissão, preferencialmente, devendo o template e as respectivas solicitações de correções atendidas no prazo estipulado e constante da mensagem encaminhada aos autores nas etapas anteriores a publicação.

#### **LISTA DE ARQUIVOS QUE NECESSITAM SER ENCAMINHADOS:**

( ) template do manuscrito do estudo no word.doc. O nome do arquivo deve ser o nome do primeiro autor do estudo (**nome do autor.doc**).

( ) Carta de transferência de direitos autorais, devidamente preenchida e assinada por todos os autores, transferindo todos os direitos autorais, caso o manuscrito venha a ser publicado sob a forma de artigo científico, no formato PDF (autor-direitos.doc).

( ) Documento comprobatório de aprovação do estudo em Comitê de Ética, para estudos experimentais com seres humanos ou com animais. As publicações dos resultados na forma de Caso Clínico devem ser autorizados pela instituição que detém a guarda do prontuário do paciente e pelo próprio paciente, via Termo de Consentimento Livre e Esclarecido – TCLE). Não se exclui ainda a necessidade de apresentação de parecer de aprovação de Comitê de ética em Pesquisa sempre que os dados representarem a análise de tratamentos/ procedimentos experimentais.

#### **DECLARAÇÕES**

Após a publicação da obra, sugerimos que os autores atualizem seus respectivos currículos acadêmicos, inserindo as novas informações: ISSN do periódico, nome dos autores, título do estudo recém-publicado, volume e número do periódico e número de paginação.

A Master Editora não emite declarações de publicação de forma automática, uma

vez que a comprovação da publicação é o próprio artigo disponibilizado online. Sob esta perspectiva, os autores poderão imprimir os elementos pré-textuais da edição (capa, editorial e índice) e o artigo na íntegra para composição de currículo documentado.

Em caso de necessidade de expedição de declaração de publicação, o interessado deverá solicitar via e-mail ([mastereditora@mastereditora.com.br](mailto:mastereditora@mastereditora.com.br)) indicando o título da obra e autoria(s). A Declaração será enviada por e-mail (PDF), sem custo. Caso seja necessário o envio postal, o interessado deverá explicitar esta forma de envio, arcando com a respectiva despesa postal, conforme a modalidade de envio solicitada (carta simples registrada com A.R. ou SEDEX) e CEP.

## **NORMAS GERAIS E PROCEDIMENTOS EDITORIAIS APÓS A SUBMISSÃO DO MANUSCRITO**

Os manuscritos submetidos para publicação no periódico **BJSCR** não devem ter sido divulgados previamente. Serão aceitos para submissão: manuscritos originais, relatos de casos e revisão/ atualização da literatura.

A critério do Editor-Chefe do periódico **BJSCR** ou nos casos onde o assunto ou área do conhecimento da obra submetida não sejam de domínio técnico-científico dos atuais membros do Conselho Editorial do periódico **BJSCR**, ao autor de correspondência poderá ser solicitado a indicar até 4 pareceristas ad hoc com titulação de doutor, vinculado à Instituição de Ensino Superior ou Instituto de Pesquisa no Brasil ou no exterior, com expressividade na área de conhecimento do manuscrito a ser publicado, e sem conflito de interesse com a obra ou seus autores.

O manuscrito será submetido inicialmente ao Editor-Chefe do periódico **BJSCR** para uma análise preliminar de mérito, relevância e contribuição para expansão da fronteira do conhecimento científico, podendo ainda o manuscrito ser aprovado por ad referendum do Editor-Chefe do **BJSCR**.

Autores com expressividade em sua área de atuação também poderão publicar suas obras no periódico sob convite especial do Editor-Chefe do **BJSCR**. Com o parecer preliminar favorável do Editor-Chefe, o manuscrito seguirá para análise ad hoc.

Com parecer desfavorável para a publicação ocorrerá a recusa automática do periódico BJSCR em publicar o manuscrito sob a forma de artigo científico, sendo a decisão informada ao autor de correspondência. Quando e se necessário, serão solicitadas alterações e revisões aos autores. Ao Conselho Editorial do **BJSCR** reserva-se o direito de aceitar, sugerir alterações ou recusar os trabalhos encaminhados para publicação, mantendo-se o anonimato do avaliador. Ao periódico BJSCR se reserva ainda o direito de realizar alterações textuais de caráter formal, ortográfico ou gramatical antes de encaminhá-lo para publicação.

Uma vez que o manuscrito submetido seja aceito para publicação, a **Master Editora** e o periódico **BJSCR** passam a deter os direitos autorais exclusivos sobre o seu conteúdo, para fins de publicação, podendo autorizar ou desautorizar a sua veiculação, total ou parcial, em qualquer outro meio de comunicação, resguardando-se a divulgação de sua autoria original. Para tanto, deverá ser encaminhado junto com o manuscrito uma “**Carta de Transferência de Direitos Autorais**” (encaminhada ao autor de correspondência, via e-mail, quando do comunicado de aceitação da submissão do manuscrito). Este documento deve conter o título do estudo, o nome completo e a assinatura dos autores e a data de assinatura.

Manuscrito de pesquisa com seres humanos deverá ser submetido junto com uma cópia do parecer positivo do Comitê de Ética em Pesquisa da instituição onde o trabalho foi realizado, ou do Comitê de Ética mais próximo da instituição onde o estudo foi realizado. O mesmo procedimento deverá ser adotado, caso a experimentação científica tenha utilizado animais.

Frisa-se que os conceitos emitidos nos textos são de responsabilidade exclusiva dos autores, não refletindo obrigatoriamente a opinião do Corpo Editorial do periódico **BJSCR** e da **Master Editora**. Finalmente, a **Editora Master** e o periódico **BJSCR**, ao receber os manuscritos, não assumem tacitamente o compromisso de publicá-los.

Caso o(s) autor(es) motive(m) intencional ou não intencionalmente situações que possam resultar na exclusão de um artigo científico publicado pela BJSCR, como por exemplo, em caso de plágio, duplicidade de publicação, falsidade ideológico, dentre outros, caberá ao(s) autor(es) exclusivamente as responsabilidades civis e/ou criminais sobre suas ações que resultaram na publicação de seu artigo pelo

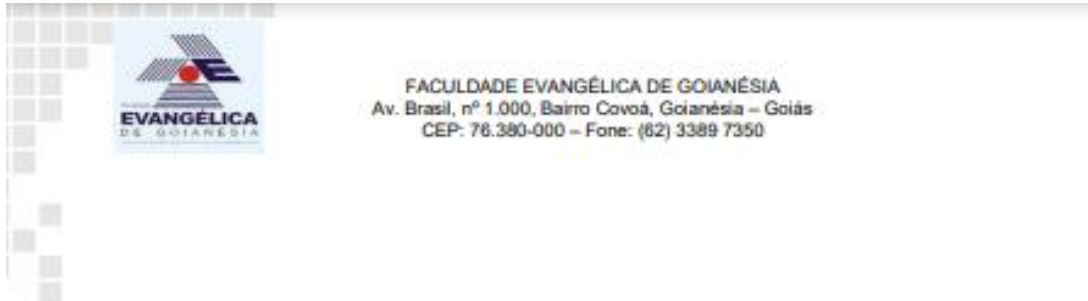periódico BJSCR.

Finalmente, caso o artigo esteja previamente publicado em outro periódico científico e/ou objeto de suscitação de conflito de interesse, a sua exclusão do periódico BJSCR não resultará na devolução do valor pago a título de taxa de publicação, respondendo o(s) autor(es) exclusivamente pelas responsabilidades civis e/ou criminais sobre suas ações.

**Em caso de dúvidas, críticas ou sugestões, entre em contato pelo e-mail:**

mastereditora@mastereditora.com.br ou bjscr@mastereditora.com

### 3. CERTIFICADO DE APRESENTAÇÃO EM CONGRESSO E RESUMO PUBLICADO EM ANAIS



#### DECLARAÇÃO

Declaramos para fins de comprovação que as acadêmicas **Andreza Alves de Andrade** (703.939.751-00), **Ariana Sousa Vieira Silva** (047.009.061-89), **Lara Giovanna Pedrosa Silva** (071.144.221-56) e **Maria Hayra Marçal Batista** (703.522.211-19) apresentaram oralmente o trabalho intitulado "*Utilização de Guia Cirúrgico para correção de sorriso gengival: relato de caso*" no IX Congresso Interdisciplinar – CONINT.

Por ser a expressão da verdade firmamos a presente declaração.

Faculdade Evangélica de Goianésia, em Goianésia, Goiás, aos 05 dias do mês de dezembro do ano de dois mil e vinte e dois (05/12/2022).

Profa. Dra. Maisa França Teixeira  
Coordenadora de Trabalho de Curso (TC) do curso de Odontologia  
Faculdade Evangélica de Goianésia (FACEG)



## 4. COMPROVANTE DE ACEITE DO ARTIGO PARA REVISTA CIENTÍFICA

Vol.40,n.3,pp.28-32 (Set - Nov 2022)

Brazilian Journal of Surgery and Clinical Research – BJSCR

### UTILIZAÇÃO DE GUIA CIRÚRGICO PARA CORREÇÃO DE SORRISO GENGIVAL: RELATO DE CASO

USE OF SURGICAL GUIDE FOR CORRECTION OF GINGIVAL SMILE: CASE REPORT


ANDREZA ALVES DE **ANDRADE**<sup>1</sup>, ARIANA SOUSA VIEIRA **SILVA**<sup>1</sup>, LARA GIOVANNA PEDROSA **SILVA**<sup>1</sup>, MARIA HAYRA MARÇAL **BATISTA**<sup>1</sup>, RAFAELLA DA CRUZ POLIZELLI **SCANNAVINO**<sup>2</sup>, YTALO FREITAS **FERNANDES**<sup>3\*</sup>

1. Acadêmica do curso de graduação do curso Odontologia da Faculdade Evangélica de Goianésia - FACEG; 2. Doutorando do programa de periodontia da faculdade de Ribeirão Preto; 3. Professor Mestre da Disciplina de Periodontia do curso de Odontologia da Faculdade Evangélica de Goianésia – FACEG.

\*Faculdade Evangélica de Goianésia – FACEG, Av. Brasil, Nº 1000, Bairro Covoá, Goianésia, Goiás, Brasil. CEP: 76.385-608.  
[ytalo\\_odonto@usp.br](mailto:ytalo_odonto@usp.br)

Recebido em 12/09/2022. Aceito para publicação em 20/10/2022

## 5. ANEXOS

**FACULDADE EVANGÉLICA DE GOIANÉSIA - FACEG**  
**TERMO DE CONSENTIMENTO LIVRE E ESCLARECIDO**

Eu, Andreza Alves de Andrade juntamente com o meu grupo de trabalho de conclusão de curso, composto por Ariana Sousa Vieira Silva, Lara Giovanna Pedrosa Silva e Maria Hayra Marçal Batista, estudantes de Odontologia da Faculdade Evangélica de Goianésia, estamos realizando a pesquisa de "Utilização de guia cirúrgico para correção de sorriso gengival". A presente pesquisa pretende mostrar como e porquê utilizar o Guia cirúrgico na correção do sorriso gengival, apresentando as vantagens e as etapas do processo. Este estudo será realizado através de um caso clínico que não trará nenhum risco ou desconforto ao participante. Será garantido sigilo assegurando a privacidade do participante quanto aos dados envolvidos na pesquisa. Se você tiver alguma dúvida em relação ao estudo ou não quiser mais fazer parte do mesmo, pode encontrar em contato pelo telefone (062) 98260-2894.

Pesquisadoras Principais

<u>Andreza Alves de Andrade</u> Andreza Alves de Andrade	<u>Ariana D. Sousa Vieira</u> Ariana Sousa Vieira Silva
<u>Lara Giovanna Pedrosa Silva</u> Lara Giovanna Pedrosa Silva	<u>Maria Hayra Marçal Batista</u> Maria Hayra Marçal Batista

Pesquisador Orientador Responsável Prof. Ytalo Freitas Fernandes

**Consentimento Pós-Infomação**

Eu, Mila C. Serrano, fui esclarecida sobre a pesquisa "Utilização do guia cirúrgico para correção de sorriso gengival", e concordo que meus dados sejam utilizados na realização da mesma. E autorizo a utilização de imagens e resultados da minha cirurgia de correção de sorriso gengival para as finalidades descritas a seguir.

1. Publicações em revistas científicas.
2. Exposição em congressos científicos.

Mila  
Mila Cordeiro Serrano

Goianésia, 17 de Agosto, 2022.