



Universidade Evangélica de Goiás – UniEVANGÉLICA

Programa de Pós-graduação em Odontologia

MOZAR ANDRADE MOTA NETO

**CONFIABILIDADE DA TOMOGRAFIA COMPUTADORIZADA DE FEIXE
CÔNICO NA AVALIAÇÃO DA QUALIDADE ÓSSEA EM SÍTIOS PRÉ-
IMPLANTARES**

Anápolis

2022

MOZAR ANDRADE MOTA NETO

CONFIABILIDADE DA TOMOGRAFIA COMPUTADORIZADA DE FEIXE
CÔNICO NA AVALIAÇÃO DA QUALIDADE ÓSSEA EM SÍTIOS PRÉ-
IMPLANTARES

Dissertação apresentada à Faculdade
de Odontologia da Universidade Evangélica
de Goiás – UniEVANGÉLICA para
obtenção do Título de Mestre em
Odontologia na área de Clínica

ANÁPOLIS

2022



FOLHA DE APROVAÇÃO


CONFIABILIDADE DA TOMOGRAFIA COMPUTADORIZADA DE FEIXE CÔNICO
PARA AVALIAÇÃO DA QUALIDADE ÓSSEA DE SÍTIOS PRÉ-IMPLANTARES

MOZAR ANDRADE MOTA NETO


Dissertação apresentada ao
Programa de Pós-graduação em
Odontologia - PPGO da
Universidade Evangélica de Goiás
- UniEVANGÉLICA como requisito
parcial à obtenção do grau de
MESTRE.

Aprovado em 30 de junho de 2022.

Banca examinadora


Prof.ª Dr.ª Fernanda Paula Yamamoto Silva


Prof. Dr. Bruno Santos de Freitas Silva


Prof.ª Dr.ª Ananda Amaral Santos

M917

Mota Neto, Mozar Andrade.

Confiabilidade da tomografia computadorizada de feixe cônico na avaliação da qualidade óssea em sítios pré-implantares./ Mozar Andrade Mota Neto - Anápolis: Universidade Evangélica de Goiás, 2022.
23 p.; il.

Orientadora: Prof^a. Dra. Fernanda Paula Yamamoto Silva.

Co-orientador: Prof. Dr. Brunno Santos de Freitas Silva.

Dissertação (mestrado) – Programa de pós - graduação em Odontologia – Universidade Evangélica de Goiás, 2022.

1. Tomografia computadorizada 2. Feixe cônico 3. Implante dentário 4. Densidade óssea. I. Silva, Fernanda Paula Yamamoto II. Silva, Brunno Santos de Freitas . III. Título.

CDU 616.314

Catálogo na Fonte
Elaborado por Hellen Lisboa de Souza CRB1/1570

DICATÓRIA

Dedico este trabalho àqueles que acreditaram em mim, família e amigos

AGRADECIMENTOS

Agradeço primeiramente à Deus, por me mostrar o caminho e me permitir acreditar e concretizar meus sonhos.

Agradeço à minha mãe, por acreditarem na minha capacidade, me colocar no caminho certo sempre, e por estar presente mesmo quando ausente.

Agradeço à odontologia, ciência pela qual sou apaixonado, e que me proporciona a felicidade de poder contribuir e melhorar a qualidade de vida de muitas pessoas.

Agradeço muito à minha orientadora Professora Fernanda Paula Yamamoto Silva, que conduziu com muito empenho e respeito essa etapa da minha vida profissional.

Ao professor Brunno Santos de Freitas Silva, meu co-orientador, obrigada pelas oportunidades e dedicação para tornar este curso de excelência.

Aos professores do PPGO, por compartilharem seus conhecimentos com muita maestria, sabedoria e dedicação.

Aos integrantes do Yamamoto Silva Team, em especial Lorena, Kaique e Ananda. Obrigada pelo tempo e contribuição

À Universidade Evangélica de Goiás – UniEVANGÉLICA por me oferecer a oportunidade de conviver com grandes mestres e manter o meu aprendizado constante.

EPÍGRAFE

"O sucesso é a soma de pequenos esforços repetidos dia após dia"

Robert Collier.

RESUMO

A tomografia computadorizada de feixe cônico (TCFC) tem sido um importante recurso no planejamento pré-cirúrgico de cirurgia de implantes, além de fornecer um adequado reconhecimento das estruturas anatômicas adjacentes, apresenta características importantes que permitem a realização de medidas lineares, necessárias para o planejamento do protocolo cirúrgico a ser utilizado. Sabidamente a qualidade e densidade óssea são processos que influenciam no sucesso dos procedimentos da implantodontia, mas trabalhos ainda apresentam controvérsias se a TCFC é um exame confiável para realização de tais mensurações, e uma das principais limitações dos trabalhos, é a não realização da avaliação da resolução da imagem. Esse trabalho tem como objetivo avaliar a concordância entre a avaliação subjetiva da qualidade óssea e a obtida clinicamente em sítios pré-implantares, levando-se em consideração a resolução da imagem. Para isso foi realizado um estudo transversal retrospectivo utilizando os dados disponíveis no banco de dados do Núcleo de Pesquisa em Prótese e Implante da FO/UFG, coletando as informações sobre a classificação óssea encontrada durante a instalação dos implantes, o torque de inserção final e os protocolos de realização das imagens, dividindo-as em dois grupos: obtidas com resolução de voxel de $0,2\text{mm}^3$ e $0,150\text{mm}^3$. Dois especialistas em implantodontia com 5 anos de experiência foram convidados a realizar uma avaliação subjetiva da qualidade e densidade óssea utilizando apenas as imagens de TCFC, valendo-se da classificação de Lekholm & Zarb (1985). Os dados foram tabulados e analisados por meio de estatística descritiva. A concordância entre a avaliação realizada através da TCFC e o padrão de referência foi de 11,7% e 20% para avaliador 1 e 2 respectivamente, a concordância interavaliador foi de 45% e intraobservador foi de 75% para avaliador 1 e 100% para avaliador 2. Não houve associação entre a qualidade da imagem e a confiança na avaliação. Os valores foram considerados significantes caso $p < 0,05$.

Palavras-chave: Tomografia computadorizada de feixe cônico; implantação dentária; qualidade óssea; densidade óssea.

ABSTRACT

Cone beam computed tomography (CBCT) has been an important resource in the pre-surgical planning of implant surgery, in addition to providing adequate recognition of adjacent anatomical structures, it has important characteristics that allow the performance of linear measurements, necessary for planning of the surgical protocol to be used. It is known that bone quality and density are processes that influence the success of implant dentistry procedures, but studies are still controversial if the CBCT is a reliable exam for making such measurements, and one of the main limitations of the studies is the failure to perform the evaluation of the image resolution. This work aims to evaluate the influence of image acquisition protocols on the capacity of cone beam computed tomography when analyzing bone quality and density at pre-implant sites. For this purpose, a retrospective cross-sectional study will be performed using the data available in the database of School of Dentistry – Federal University of Goiás, collecting information on the bone classification found during the installation of the implants, the final insertion torque and the protocols for making the images, dividing them into two groups: Group A voxel greater than 0.2mm and group B less than 0.2mm. Two examiners who were responsible for the surgical procedures will be invited to perform a subjective assessment of bone quality and density using only the CBCT images, using the classification by Lekholm & Zarb (1985). The data will be tabulated and analyzed using descriptive statistics. Subjective measurements will be evaluated for their accuracy using the Kappa coefficient, whereas inferential statistical analysis will be performed using Spearman's correlation coefficient (r_s) and the comparison between groups using the Kruskal-Wallis test. Values will be considered significant if $p < 0.05$.

Key-words: Cone beam computed tomography; dental implant; bone quality; bone density

SUMÁRIO

1 INTRODUÇÃO.....	7
2 REVISÃO DE LITERATURA	9
3 PROPOSIÇÃO	11
3.1 Objetivo Geral	11
3.2 Objetivos específicos	11
4 MATERIAL E MÉTODO	12
4.1 Tipo de estudo	12
4.2 Aspectos éticos.....	12
5.3 População e amostra	12
5.4 Critérios de inclusão.....	12
5.5 Critérios de exclusão	13
5.6 Coleta de dados.....	13
5.6.1 Coleta dos dados dos prontuários.....	13
5.6.2 Análise subjetiva da qualidade e densidade óssea	14
5.6.3 Análise dos parâmetros técnicos de exposição das imagens.....	14
5.7 Análise dos riscos e benefícios	15
5.8 Análise dos dados	15
6 RESULTADOS.....	16
11 REFERÊNCIAS BIBLIOGRÁFICAS.....	21
APÊNDICE A	24
APÊNDICE B.....	26

1 INTRODUÇÃO

A tomografia computadorizada (TC) é um método de exame por imagem que permite o diagnóstico e avaliação de estruturas, utilizando-se radiação X, onde são obtidas imagens seccionadas e tridimensionais (3D) do corpo humano. Desde a origem da tomografia computadorizada, desenvolvida por Godfrey Hounsfield em 1972, a técnica e os equipamentos que realizam imagens 3D foram se aprimorando, dando origem a tomografia computadorizada de feixe cônico (TCFC), especialmente apropriada para a região dentomaxilofacial (GARIB et al, 2007).

A tomografia computadorizada de feixe cônico tem sido utilizada para as mais diversas especialidades odontológicas entre elas a implantodontia que tem destacado a importância da TCFC, principalmente no que tange o planejamento pré-cirúrgico de implantes (BORNSTEIN, HORNER E JACOBS, 2017). A recomendação quanto ao uso da TCFC para o planejamento de implantes tem sido alvo de estudos e apontada como a melhor opção dentre os exames atualmente disponíveis, como por exemplo, os exames bidimensionais panorâmicos (OMAMI, YAFI, 2019).

A implantodontia permitiu que pacientes edêntulos pudessem obter estética e reabilitação oral funcional (TETE et al., 2010). A perda de dentes pode ocasionar reabsorção na largura e altura do rebordo alveolar, resultando em um problema no planejamento do tratamento (EMAMI et al., 2013). Casos de atrofia grave, baixa qualidade e quantidade óssea podem comprometer a osseointegração, especialmente na região posterior da mandíbula (GURLER et al., 2017).

A reabilitação oral com implantes dentários é uma opção previsível e satisfatória, no entanto, existem alguns obstáculos devido à qualidade e quantidade óssea. O osso alveolar sofre reabsorção irreversível e progressiva após a extração dentária. O contorno ósseo e o volume precisam ser restaurados para obter estabilidade suficiente do implante e posicionamento adequado. O sucesso de um implante depende muito da estabilidade primária no momento da colocação inicial. Isso ocorre principalmente com quantidade suficiente e boa qualidade óssea (GURLER et al., 2017). A estabilidade primária é a ausência de mobilidade no leito ósseo após a colocação do implante (JAVED e ROMANOS 2010).

A classificação mais aceita da qualidade óssea foi a proposta por Lekholm e Zarb (1985) baseado na quantidade de osso cortical e trabecular observados em radiografias pré-cirúrgicas gerando quatro escores. Essa classificação, no entanto, depende da subjetividade do operador. Assim, na implantodontia, foi assumido que a qualidade do osso é equivalente à densidade óssea mineral (BERGKVIST et al., 2010). Além da densidade mineral óssea outros fatores podem compor o significado de qualidade óssea, como a microarquitetura óssea interna, a morfologia do trabeculado ósseo e características de modelação (RIBEIRO-ROTTA, LINDH, ROHLIN, 2007).

O êxito do tratamento com implantes também depende de um planejamento eficiente que deve incluir informações sobre altura, largura, morfologia e densidade óssea, além da identificação e localização de estruturas anatômicas nos exames por imagem. A escolha do exame de imagem adequado deve considerar variáveis clínicas como o número de sítios implantares, o volume ósseo alveolar, a necessidade de enxerto ósseo e ainda a dose de radiação, a qualidade, disponibilidade e custos do exame (TYNDALL et al., 2000).

Apesar das inúmeras vantagens da tomografia computadorizada de feixe cônico, incluindo menor dose de radiação ao paciente, menor tempo de aquisição e, às vezes, maior detalhe com voxel isotrópico utilizados na reconstrução, permitindo medições precisas, ainda existe controvérsias quanto à validade da TCFC na avaliação da qualidade óssea, sendo necessário mais estudos que apontem a como é realizada essa avaliação da microestrutura óssea e que parâmetros podem ser usados para garantir a qualidade diagnóstica (CRISTACHE, 2017).

Os parâmetros técnicos de aquisição de imagem também influenciam na capacidade de avaliação e realização de tarefas diagnósticas da TCFC (GOLDMAN, 2007). O voxel, que representa a espessura da reconstrução da imagem, é um importante parâmetro na capacidade da TCFC de avaliar com clareza pequenas estruturas, sendo indiretamente proporcional a quantidade de detalhes obtidos na imagem, o que justifica a investigação de sua influência na capacidade de avaliação da microestrutura óssea. (NOMURA et al., 2010).

Diante da aplicabilidade da TCFC para o planejamento pré-cirúrgico de implantes dentais já reconhecidas, é imprescindível que se avalie a capacidade que

esse exame por imagem possui na análise da qualidade e densidade óssea, observando aspectos intrínsecos ao processo de obtenção de imagens. Esse estudo propõe-se a avaliar como os protocolos de exposição podem influenciar na visualização da microestrutura óssea fornecendo informações adicionais importantes para o planejamento pré-operatório.

2 REVISÃO DE LITERATURA

O uso de implantes dentários tem se estabelecido como uma efetiva modalidade de reabilitação oral e seu uso aumentado ao longo dos anos. Os métodos e materiais para realização dos procedimentos de instalação dos implantes dentários também têm se aprimorado, proporcionando bons resultados. Além do avanço nas técnicas e materiais, o conhecimento de fatores que influenciam o processo de osseointegração são de interesse para entendimento e antevisão das condições prévias ao procedimento (RUES et al., 2020).

A estabilidade primária implantar é um importante preditor de uma boa osseointegração, podendo ser definida como a ausência de movimento ao redor do implante imediatamente após sua inserção cirúrgica. A qualidade óssea e sua densidade estão entre fatores importantes para uma adequada estabilidade primária, o que sugere a necessidade de investigação da microestrutura óssea anteriormente ao planejamento cirúrgico (WANG et al., 2017). Os achados de Marquezan et al (2011) através da realização de uma revisão sistemática de literatura onde avaliava-se a capacidade da densidade óssea influenciar a estabilidade primária de implantes dentários confirmou que existe uma associação positiva entre ambos.

Estudos apontam que uma qualidade e quantidade óssea insuficiente tem contribuído para a falha na reabilitação implantar e cada vez mais esforços têm sido direcionados a desenvolver métodos de análise óssea eficientes e factíveis. Dentre esses métodos, podemos apontar o torque de inserção e análise da frequência de ressonância, observados no procedimento de instalação de implantes. Entretanto, é preciso que as informações sobre a microestrutura óssea estejam disponíveis e corroborem para o momento pré-operatório de planejamento (SALIMOV et al., 2013). É notória a necessidade de tais conhecimentos, pois compõem as variáveis que

influenciam na escolha do sítio de instalação do implante, na escolha do design e tamanho do implante, na técnica empregada e até mesmo na confiança do operador na realização do procedimento (ISODA et al., 2011).

O termo “qualidade óssea” não está claramente definido na literatura. Isso inclui aspectos fisiológicos e estruturais e o grau de mineralização do tecido ósseo (LINDH et al., 2004; BERGKVIST et al., 2010). Aspectos como metabolismo ósseo, renovação celular, maturação, matriz intracelular e vascularização também foram enfatizados (MOLLY et al., 2006). A partir da necessidade de conhecer as características ósseas surge a classificação proposta por Lekholm e Zarb (1985), que categorizam o osso em quatro grupos quanto à qualidade óssea baseando-se na análise subjetiva de imagens bidimensionais associadas a sensibilidade tátil do operador durante a instalação do implante. Dessa maneira, temos: Tipo 1 – osso residual formado por osso cortical homogêneo; Tipo 2 – osso residual formado por uma camada espessa de osso cortical circundando osso esponjoso denso; Tipo 3 – osso residual formado por uma camada fina de osso cortical circundando osso esponjoso denso; Tipo 4 – osso residual formado por uma camada fina de osso cortical circundando osso esponjoso de baixa densidade.

A tomográfica computadorizada de feixe em leque, durante muito tempo se estabeleceu como uma alternativa para a avaliação óssea, sendo utilizada principalmente em uma classificação baseada nas unidades de Hounsfield (HU) que agrupa a densidade óssea em 5 diferentes categorias. A partir de sua classificação foi possível classificar objetivamente e com fidelidade a qualidade óssea (ISODA et al., 2011).

Recentemente, a tomografia computadorizada de feixe cônico (TCFC) tem sido utilizada como ferramenta pré-cirúrgica para planejamento de procedimentos de reabilitação envolvendo implantes dentários por ser um exame de fácil acesso, alta resolução, de menor custo e potenciais doses de radiação relativamente inferiores à tomografia computadorizada de feixe em leque (GONZÁLEZ-GARCÍA, MONJE, 2012). Entretanto existe uma grande controvérsia quanto a capacidade da tomografia computadorizada de avaliar a densidade e qualidade óssea (CORPAS et al., 2010; GONZÁLEZ-GARCÍA, MONJE, 2012).

Ibrahim et al (2013) realizou um estudo sobre a validade da tomografia computadorizada de feixe cônico em mensurar a microestrutura óssea previamente a instalação de implantes dentários utilizando mandíbulas de cadáveres e concluiu que a TCFC, utilizando a resolução mais alta disponível e menor *field of view* – campo de visão (FOV), possibilita uma avaliação óssea acurada quando comparada com a microtomografia, atualmente o padrão ouro para tal análise.

Compreendendo a possibilidade de existir influência do protocolo de aquisição da imagem, destacando-se o voxel, definido como a espessura da reconstrução, o tempo de exposição, a quilovoltagem e a miliamperagem (DA SILVA MOURA et al., 2018) na validade das imagens obtidas por meio da TCFC para a avaliação óssea, é importante que se realize estudos que permitam avaliar a correlação entre tais fatores e a capacidade diagnóstica (NOMURA et al., 2010; IBRAHIN et al., 2013).

3 PROPOSIÇÃO

3.1 Objetivo Geral

Analisar a concordância na avaliação da qualidade óssea obtida na TCFC com a classificada no momento transcirúrgicos em sítios pré-implantares em região posterior.

3.2 Objetivos específicos

- Classificar subjetivamente a qualidade óssea baseando-se na imagem de TCFC.
- Verificar a concordância na avaliação da qualidade óssea baseada na TCFC com a obtida no momento transcirúrgico em sítios pré-implantes em região posterior de maxila e mandíbula.
- Avaliar se há associação entre o protocolo de exposição (qualidade da imagem) utilizados na realização de imagens de tomografia computadorizada de feixe cônico e a confiança na avaliação da qualidade óssea.

4 MATERIAL E MÉTODO

4.1 Tipo de estudo

Estudo observacional transversal

4.2 Aspectos éticos

O estudo encontra-se em conformidade com a Resolução número 466/2012 do Conselho Nacional de Saúde (CNS) foi submetido ao Comitê de Ética e Pesquisa (CEP) da Universidade Federal de Goiás para análise ética e aprovação. Os especialistas convidados a participar da pesquisa como avaliadores receberam todos os esclarecimentos, bem como a aplicação do TCLE em busca de sua concordância (APÊNDICE A).

4.3 População e amostra

Para a realização deste estudo foram selecionados prontuários de paciente atendidos no Núcleo de Pesquisa em Prótese e Implante. A pesquisa colheu informações de pacientes que passaram por procedimento cirúrgico de instalação de implantes dentais e que possuíam as imagens pré-cirúrgicas de tomografia computadorizada de feixe cônico. Em virtude da necessidade de se obter maior quantidade possível de dados para a realização de correlações adequadas, concluiu-se que a melhor estratégia para seleção das unidades amostrais foi por conveniência, incluindo todos os prontuários de paciente que se enquadraram nos critérios de elegibilidade.

4.4 Critérios de inclusão

Foram incluídos prontuários de pacientes, maiores de 18 anos, que realizaram a instalação de implantes atendidos em um consultório particular no período de 2017 a 2020 e que possuíam a imagem pré-cirúrgica de tomografia computadorizada de feixe cônico, além da classificação óssea seguindo o proposto por Lekholm & Zarb (1985).

4.5 Critérios de exclusão

Foram excluídos prontuários de pacientes com doenças sistêmicas como osteoporose, diabetes e doentes renais crônicos. Imagens de tomografia computadorizada de feixe cônico inadequadas e prontuários que apresentaram rasuras e notações incompletas também não compuseram a amostra.

4.6 Coleta de dados

O estudo coletou informações presentes nos prontuários e TCFC pré-cirúrgicas de pacientes que foram submetidas ao procedimento de instalação de implantes dentários no NNPI-FO-UFG. Esses dados foram confrontados com uma análise subjetiva, baseada unicamente na observação da TCFC, realizada por especialistas.

4.6.1 Coleta dos dados dos prontuários

Os prontuários de pacientes que se encaixaram nos critérios de inclusão foram avaliados e a partir dos dados dispostos foram colhidas as seguintes variáveis:

- a) Classificação do tipo ósseo encontrado com referência a classificação de Lekholm e Zarb (1985) baseada na análise das TCFC pré-cirúrgicas associada a percepção tátil da resistência óssea durante perfuração para a instalação do implante, onde o osso poderá ser descrito em um de quatro grupos diferentes quanto à qualidade óssea:
 - Tipo 1 – osso residual formado por osso cortical homogêneo;
 - Tipo 2 – osso residual formado por uma camada espessa de osso cortical circundando osso esponjoso denso;
 - Tipo 3 – osso residual formado por uma camada fina de osso cortical circundando osso esponjoso denso;
 - Tipo 4 – osso residual formado por uma camada fina de osso cortical circundando osso esponjoso de baixa densidade
- b) Imagem de tomografia computadorizada de feixe cônico obtida para fins de planejamento pré-cirúrgico.

4.6.2 Análise subjetiva da qualidade e densidade óssea

Dois cirurgiões-dentistas especialistas em implantodontia, com ao menos 5 anos de experiência, cegos quanto ao protocolo de aquisição das imagens, responsáveis pelos procedimentos cirúrgicos de instalação do(s) implante(s) dos prontuários selecionados para a pesquisa, realizaram uma avaliação subjetiva da qualidade e densidade óssea. Cada examinador irá avaliar as imagens dos casos, de maneira similar a classificação de Lekholm e Zarb. Entretanto, a análise se baseou apenas na observação das imagens de TCFC. Antes do início da execução das análises subjetivas foi realizada uma calibração dos examinadores quanto aos critérios de avaliação das imagens tomográficas, utilizando exames de TCFC teste. As aferições subjetivas foram avaliadas em sua confiabilidade intra e interobservador por meio do coeficiente Kappa. A avaliação foi realizada na Faculdade de Odontologia (FO) da Universidade Federal de Goiás (UFG), em um ambiente controlado sem interferências externas, onde o operador recebeu um formulário aplicado por um dos pesquisadores responsáveis deste estudo. Esse formulário continha um número de identificação, previamente designado pela equipe de pesquisa, que o relacione com a imagem de TCFC avaliada. Neste formulário os avaliadores preencheram as informações requeridas observando também a imagem ilustrativa das características ósseas propostas por Lekholm e Zarb de maneira a orientá-los sobre a classificação. O formulário empregado encontra-se disposto no (APÊNDICE B). Os exames de tomografia computadorizada de feixe cônico, foram avaliadas em seu formato DICOM, analisando todos os cortes e em todos os planos: axial, coronal e sagital. Para essa avaliação será utilizado o *software* CD 3D Imaging versão 3.1.9, em um único aparelho para todas as avaliações, um notebook Gamer Samsung Odyssey, 15,6" Full HD LED e painel PLS, Intel Core i7, 16 GB RAM, HD 1 TB e sistema operacional Windows 10 Home.

4.6.3 Análise dos parâmetros técnicos de exposição das imagens

As imagens de Tomografia Computadorizada coletadas dos prontuários dos pacientes Núcleo de Pesquisa em Prótese e Implante da FO/UFG foram analisadas quantos seus parâmetros de aquisição, considerando o *Voxel* (vox), *Field of view* (FOV), a quilovoltagem e a miliamperagem. Elas foram divididas em dois grupos,

sendo o grupo A as imagens com voxel maior que 0,2mm e o grupo B composto por imagens com voxel menor que 0,2mm. A partir da combinação entre a análise subjetiva e os parâmetros de aquisição foi confrontada se existe superioridade em determinado protocolo.

4.7 Análise dos riscos e benefícios

Dentre os riscos potencialmente associados a realização desse estudo, estão elencados: O extravio de informações registradas nos prontuários, perda da privacidade e confidencialidade, danos ao prontuário e as imagens de tomografia computadorizada de feixe cônico e exposição dos examinadores envolvidos no estudo. Esses riscos foram minimizados por algumas medidas tomadas durante a realização do estudo: supressão da identidade dos pacientes nos prontuários e instrumentos de pesquisa, garantindo plenamente o sigilo quanto a sua identificação; os dados resultantes desse estudo foram descritos por meio de estatísticas, sem a descrição individualizada; foram resguardado a manutenção da integridade dos prontuários e imagens de TCFC utilizados no estudos por meio da manipulação cuidadosa e exclusiva por parte da equipe pesquisadora e aplicação do TCLE para os examinadores convidados. A população estudada contará com os benefícios indiretos fruto do estudo em questão, onde a avaliação da influência dos protocolos de aquisição de imagens de TCFC na análise da qualidade e densidade óssea pode resultar em protocolos de aquisição direcionados para avaliação da microestrutura óssea de sítios pré-implantares, proporcionando informações adequadas ao cirurgião-dentista tanto no planejamento quanto no transoperatório, aumentando a segurança do profissional e o sucesso dos procedimentos. Adicionalmente, as conclusões deste estudo podem revelar informações úteis sobre quais protocolos são adequados para aquisição das imagens de TCFC direcionadas para a avaliação óssea e contribuir com a comunidade científica acerca do planejamento de implantes dentários.

4.8 Análise dos dados

A análise dos dados foi realizada utilizando o programa computacional SPSS 22.0 (Statistical Package for Social Sciences, EUA). Os dados foram tabulados e analisados por meio de estatística descritiva. As aferições subjetivas foram avaliadas em sua confiabilidade intra e interobservador por meio do coeficiente Kappa

5 RESULTADOS

A concordância entre a avaliação da qualidade óssea realizada pela tomografia computadorizada de feixe cônico e o padrão de referência (avaliação transcirúrgica) foi calculada pelo teste Kappa (TABELA 1). A análise de concordância interobservador e intraobservador também foram analisadas pelo teste kappa (TABELA 2) tanto para avaliação da qualidade óssea quanto para a confiança nessa avaliação utilizando o exame de TCFC. A correlação entre a confiança do especialista e a qualidade da imagem foi avaliada através do Teste de Correlação de Spearman (TABELA 3 e 4).

Para avaliação da qualidade óssea, os especialistas julgaram 38 espaços pré-implantares, sendo 6 espaços em região de pré-molares superiores, 7 em região de molares superiores, 6 de pré-molares inferiores e 19 de molares inferiores, de 28 pacientes, sendo 9 homens e 19 mulheres, com média de idade de 42,6 anos.

Tabela 1 – Análise de concordância de Kappa interavaliadores para qualidade óssea.

			κ	p
Qualidade óssea	Padrão de referência	Avaliador 1	0,117	0,273
	Padrão de referência	Avaliador 2	0,200	0,031

Tabela 2 – Análise de concordância de Kappa intra e interavaliadores para qualidade óssea e segurança.

			κ	p
Qualidade óssea	Avaliador 1	Avaliador 2	0,407	0,000
	Avaliador 1	Avaliador 1	0,750	0,013

	Avaliador 2	Avaliador 2	1,000	0,014
Confiança	Avaliador 1	Avaliador 2	0,139	0,375
	Avaliador 1	Avaliador 1	0,000	-
	Avaliador 2	Avaliador 2	-	-

Tabela 3 – Correlação da qualidade óssea entre o padrão de referência e os avaliadores 1 e 2.

			r	p*
Qualidade óssea	Padrão de referência	Avaliador 1	0,456	0,004
	Padrão de referência	Avaliador 2	0,265	0,108

*Teste de Correlação de Spearman.

Tabela 4 – Correlação entre a qualidade da imagem e a segurança dos avaliadores 1 e 2.

	Segurança	r	p*
Qualidade da imagem	Avaliador 1	0,097	0,545
Qualidade da imagem	Avaliador 2	0,230	0,148

*Teste de Correlação de Spearman.

Tabela 5 – Correlação entre a qualidade da imagem e a qualidade óssea dos avaliadores 1 e 2.

	Qualidade óssea	r	p*
Qualidade da imagem	Avaliador 1	-0,152	0,344
Qualidade da imagem	Avaliador 2	-0,176	0,271

*Teste de Correlação de Spearman.

6. Discussão

A procura por tratamento com implantes osseointegrados tem sido uma alternativa de reabilitação duradoura devido ao aumento na expectativa de vida da população. A sobrevivência e o sucesso desse tipo de tratamento têm sido relacionados a diversos fatores, dentre eles, a qualidade e quantidade óssea no sítio pré-implantar (Salimov et al., 2014). Há estudos que associam o insucesso e perda do implante com a baixa/pobre qualidade óssea (Herrmann et al. 2005) o que torna essencial o conhecimento sobre essa informação para um planejamento cirúrgico de sucesso. Um dos métodos mais utilizados para a avaliação da qualidade óssea é a de Lekholm & Zarb (1985), o qual avalia a relação do osso cortical com o osso trabecular, além da morfologia e a distribuição das trabéculas ósseas. No entanto, não há um consenso sobre o método mais acurado e completo para se avaliar a qualidade óssea. O presente trabalho teve por objetivo verificar a associação entre a avaliação subjetiva da qualidade óssea obtida nos exames de TCFC e a avaliação clínica e se a qualidade da imagem influencia na confiança dessa avaliação.

Os resultados mostraram que não houve concordância entre a avaliação da qualidade óssea obtida na TCFC e a avaliação clínica. Muitos trabalhos avaliam a acurácia da TCFC para avaliar a qualidade óssea, no entanto, esses trabalhos não utilizam a avaliação subjetiva e sim, uma metodologia complexa, onde cortes sagitais centrais são selecionados, para que na sequência, áreas de interesse sejam demarcadas (ROIs), para então se realizar as análises. A escala de Hounsfield (HU) (MARQUEZAN 2012, Hohlweg-Majert 2011), e a dimensão fractal associada a lacunaridade têm sido utilizados como parâmetros para avaliação da qualidade óssea (FARIA et al., 2021) demonstrando bons resultados e forte associação com o padrão de referência, principalmente com a instabilidade primária do implante. Parâmetros objetivos de avaliação mostram baixa variabilidade dos resultados e alta concordância entre e intraobservador, porém, exigem dos especialistas domínio da metodologia e familiaridade com os recursos digitais, como por exemplo, com os *softwares* que permitem seleção de ROIs e mensuração da escala de HU o que torna inviável a implementação rotineira dessas técnicas pelos especialistas. Outro aspecto negativo para utilização da escala de HU é a necessidade de calibração das imagens previamente a análise, uma vez que a escala de cinza apresentada nas imagens pode

sofrer influência de parâmetros de pré e pós-processamento das imagens, em especial, a presença de artefatos metálicos na região de interesse.

A avaliação subjetiva da qualidade óssea baseada nas imagens de TCFC, apesar de não ter demonstrado concordância estatisticamente significativa, parece não inviabilizar a previsibilidade e planejamento cirúrgico dos casos, uma vez que as variações ocorrem entre escores próximos (na maioria entre os escores 2 e 3), não impactando de forma significativa no planejamento dos implantes, haja visto que a qualidade óssea é um dos fatores que influenciam o sucesso do tratamento (Wilmes et al., 2006). Com isso, os resultados deste trabalho apontam que uma avaliação geral das propriedades biomecânicas do osso remanescente, pode ser previsto através de exames de TCFC com o protocolo de exposição com os quais foram adquiridos.

A visualização da qualidade do osso cortical e das trabéculas ósseas dos sítios pré-implantares podem ser vistos separadamente em imagens tridimensionais de TCFC (Marquezan et al, 2012) em graus variados de nitidez. Ibrahim et al., 2013 afirmou que imagens de alta resolução de TCFC (voxel 0,08) promovem mensurações acuradas e confiáveis quando comparadas à avaliação por μ CT. No presente estudo, foram utilizadas imagens reconstruídas com voxel menor e maior que 0,2mm. Na opinião dos avaliadores, independente da classificação da qualidade óssea, a qualidade da imagem não influenciou a confiança na classificação da qualidade óssea. Imagens adquiridas com voxel de menor tamanho, ou de alta resolução, influenciam indiretamente a dose de radiação recebida pelo paciente, portanto, só devem ser utilizadas quando o benefício ultrapassar os possíveis danos, seguindo o princípio ALARA e ALADA. Portanto, pode ser considerado a utilização de imagens de média resolução para planejamento pré-cirúrgico no tratamento de implantes, uma vez que a avaliação quantitativa do osso, nessas imagens, já mostra evidência científica de correspondência com o osso remanescente clínico.

Por fim, a TCFC se mostra uma ferramenta extremamente útil, acessível, com baixa dose de radiação quando comparados aos outros métodos de avaliação de qualidade óssea, além de custo razoável para o paciente para a avaliação da quantidade e da qualidade óssea de sítios pré-implantares. A experiência do especialista e a familiaridade com os protocolos de aquisição são fatores que devem ser considerados para melhor aproveitamento do exame, possibilitando a correta

interpretação e extração de todas as informações a favor do planejamento e consequentemente do sucesso do tratamento.

7. CONCLUSÃO

Não houve concordância entre a avaliação subjetiva da imagem de TCFC e a obtida no transcirúrgico e não houve associação entre a qualidade da imagem e confiança na avaliação da qualidade óssea baseadas em imagens reconstruídas com voxel < e > que 0,2mm.

REFERÊNCIAS BIBLIOGRÁFICAS

BERGKVIST, G. et al. Bone density at implant sites and its relationship to assessment of bone quality and treatment outcome. **International Journal of Oral & Maxillofacial Implants**, v. 25, n. 2, p. 321-8, 2010 Mar-Apr 2010. ISSN 0882-2786

BORNSTEIN, M.M.; HONER, K.; JACOBS, R. Use of cone beam computed tomography in implant dentistry: current concepts, indications and limitations for clinical practice and research. **Periodontology** 2000, v.73, n. 1, p. 51-72, 2017.

CORPAS, L. S. et al. Peri-implant bone tissue assessment by comparing the outcome of intra-oral radiograph and cone beam computed tomography analyses to the histological standard. **Clinical Oral Implants Research**, v.22, n. 5, p. 492-499, 2011.

CRISTACHE, C. M. Presurgical Cone Beam Computed Tomography Bone Quality Evaluation for Predictable Immediate Implant Placement and Restoration in Esthetic Zone. **Case Reports in Dentistry**, v. 2017, p. 1096365, 2017.

DA SILVA MOURA, W. et al. Factors influencing the effective dose associated with CBCT: a systematic review. **Clinical Oral Investigations**, v. 23, n.3, p. 1319-30, 2018.

EMAMI, E. et al. The impact of edentulism on oral and general health. **International Journal of Dentistry**, v. 2013, p.498305, 2013.

GARIB, D. G. et al. Tomografia computadorizada de feixe cônico (Cone beam): entendendo este novo método de diagnóstico por imagem com promissora aplicabilidade na Ortodontia. **Revista Dental Press de Ortodontia e Ortopedia Facial**, v. 12, n. 2, p. 139-156, Apr. 2007.

GOLDMAN, L. W. Principles of CT: radiation dose and image quality. **Journal of Nuclear Medicine Technology**, v. 35, n.4, p. 213-25, 2007.

GONZÁLEZ-GARCÍAS, R.; MONJE F. The reliability of cone-beam computed tomography to assess bone density at dental implant recipient sites: a histomorphometric analysis by micro-CT. **Clinical Oral Implants Research**, v. 24, n.8, p.817-879, 2013.

GURLER, G. et al. Comparison of alveolar ridge splitting and autogenous onlay bone grafting to enable implant placement in patients with atrophic jaw bones. **Saudi Medical Journal**, v. 38, n. 12, p. 1207-1212, Dec 2017.

Herrmann, I., Lekholm, U., Holm, S. & Kultje, C. (2005) Evaluation of patient and implant characteristics as potential prognostic factors for oral implant failures. **The International Journal of Oral & Maxillofacial Implants** 20: 220–230.

IBRAHIM, N. et al. Accuracy of trabecular bone microstructural measurement at planned dental implant sites using cone-beam CT datasets. **Clinical Oral Implants Research**, v.25, n. 8, p.941- 945, 2014.

ISODA, K. et al. Relationship between the bone density estimated by cone-beam computed tomography and the primary stability of dental implants. **Clinical Oral Implants Research**, v.23, n. 7, p.832-836, 2012.

JAVED, F.; ROMANOS, G. E. The role of primary stability for successful immediate loading of dental implants. A literature review. **Journal of Dentistry**, v. 38, n. 8, p. 612-20, 2010.

LEKHOLM, U.; ZARB, G. A. Patient selection and preparation. In: Brånemark, P.I., Zarb, G.A. & Albrektsson, T., eds. *Tissue-Integrated Prostheses: Osseointegration in Clinical Dentistry*, 199–209, 1985.

LINDH, C.; OBRANT, K.; PETERSSON, A. Maxillary bone mineral density and its relationship to the bone mineral density of the lumbar spine and hip. **Oral Surgery, Oral Medicine, Oral Pathology and Oral Radiology**, v. 98, n. 1, p. 102-9, 2004. ISSN 1079-2104.

MARQUEZAN, M. et al. Does bone mineral density influence the primary stability of dental implants? A systematic review. **Clinical Oral Implants Research**, v. 23, n. 7, p. 767-774, 2012.

MOLLY, L. Bone density and primary stability in implant therapy. **Clinical Oral Implants Research**, v. 17 Suppl 2, p. 124-35, Oct 2006. ISSN 1600-0501

NOMURA, Y. et al. Reliability of voxel values from cone-beam computed tomography for dental use in evaluating bone mineral density. **Clinical Oral Implants Research**, v.21, n.5, p.558- 562, 2010.

ONAMI, G.; AL YAFI, F. Should Cone Beam Computed Tomography Be Routinely Obtained in Implant Planning?. **Dental Clinics of North America**, v. 63, n. 3, p. 363-379, 2019.

RIBEIRO-ROTTA, R.F., LINDH, C., ROHLIN, M. Efficacy of clinical methods to assess jawbone tissue prior to and during endosseous dental implant placement: a systemic literature review. **The International Journal of Oral and Maxillofacial Implants**, v.22, n.2, p. 289-300, 2007.

RUES, S. et al. Effect of bone quality and quantity on the primary stability of dental implants in a simulated bicortical placement. **Clinical Oral Investigations**, 2020.

SALIMOV, F. et al. Evaluation of relationship between preoperative bone density values derived from cone beam computed tomography and implant stability parameters: a clinical study. **Clinical Oral Implants Research**, v. 25, n. 9, p.1016-1021, 2014. doi:10.1111/clr.12219

TETÈ, S. et al. Atrophic jaw reconstruction by means of calvarial bone graft: long-term results. **Journal of Cranio-Maxillofacial Surgery**, v. 21, n. 4, p. 1147-52, Jul 2010. ISSN 1536-3732.

TYNDALL, D. A.; BROOKS, S. L. Selection criteria for dental implant site imaging: a position paper of the American Academy of Oral and Maxillofacial radiology. **Oral**

surgery, oral medicine, oral pathology, oral radiology, and endodontics, v. 89, n. 5, p. 630-7, May 2000. ISSN 1079-2104.

Wilmes B, Rademacher C, Olthoff G, Drescher D. Parameters affecting primary stability of orthodontic mini-implants. **J Orofac Orthop**. 2006;67:162–174.

APÊNDICE A

TERMO DE CONSENTIMENTO LIVRE E ESCLARECIDO

Convidamos o (a) senhor (a) participar e autorizar a participação como examinador das imagens tomográficas na pesquisa intitulada: **“INFLUÊNCIA DOS PROTOCOLOS DE AQUISIÇÃO DE IMAGENS DE TOMOGRAFIA COMPUTADORIZADA DE FEIXE CÔNICO NA AVALIAÇÃO DA QUALIDADE E DENSIDADE ÓSSEA DE SÍTIOS PRÉ-IMPLANTARES”**.

Caso concorde, deverá assinar este formulário em duas vias, uma delas será sua. O referido estudo tem por objetivo central: Analisar a influência dos protocolos de aquisição de imagens de tomografia computadorizada de feixe cônico na avaliação da qualidade e densidade óssea de sítios pré-implantares. Sua participação se dará por meio da realização de uma avaliação subjetiva, que será realizada em um ambiente padrão utilizando-se o mesmo notebook. O senhor(a) será solicitado a avaliar a qualidade e densidade óssea em imagens de TCFC utilizadas na planejamento pré-operatório de instalação de implantes de procedimentos já realizados por você no Núcleo de Pesquisa em Prótese e Implante da FO/UFG. A partir de sua classificação, poderemos confrontar sua avaliação munindo-se apenas das imagens de TCFC com a realizada na instalação dos implantes, que adicionalmente utilizou-se da sensibilidade tátil. Seremos capazes também de observar se o voxel (maior que 0,2mm ou menor que 0,2mm) também influenciou na capacidade de realização da tarefa diagnóstica.

Não haverá riscos diretos, pois, o senhor (a) atuará apenas avaliação subjetivas das imagens, não participando do processo de aquisição das mesmas. Todas as informações serão confidenciais, o nome será mantido em sigilo, e os dados obtidos terão finalidade acadêmica e publicação.

Lembramos também que sua participação neste estudo não é obrigatória e a qualquer momento você poderá solicitar seu desligamento da pesquisa sem nenhum prejuízo.

Todos os dados serão arquivados por cinco anos e após incinerados, conforme orientação da Resolução CNS N.196/96. Você tem liberdade de recusar ou retirar sua permissão a qualquer momento, sem prejuízo.

Os resultados serão utilizados em artigos científicos, resumos em anais e apresentação em congressos.

Esse Termo é redigido em duas vias, sendo uma para o participante e outra para o pesquisador.

Contato com os pesquisadores responsáveis:

Jeane Katiuscia Silva (9090 99276-7461)

Fernanda Ferreira Nunes (9090 98455-9603)

Profa. Dra. Fernanda Paula Yamamoto-Silva (9090 98150-0139)

Faculdade de Odontologia UFG: (62) 3209-6068

Endereço: Av. Universitária, s/n - Setor Leste Universitário, Goiânia - GO, 74605-020

CONSENTIMENTO DA PARTICIPAÇÃO DA PESSOA COMO AVALIADOR DE PESQUISA

Eu, _____ RG nº _____, abaixo assinado, concordo voluntariamente em participar do estudo acima descrito, como **examinador**. Declaro ter sido devidamente informado(a) e esclarecido pelo pesquisador _____ sobre os objetivos da pesquisa, os procedimentos nela envolvidos, assim como os possíveis riscos e benefícios envolvidos na minha participação.

Foi-me dada a oportunidade de fazer perguntas e recebi telefones para entrar em contato, a cobrar, caso tenha dúvidas.

Fui orientado(a) para entrar em contato com o CEP – FO-UFG caso me sinta lesado ou prejudicado. Foi-me garantido que não sou obrigado a participar da pesquisa e posso desistir a qualquer momento, sem qualquer penalidade. Recebi uma via deste documento.

Goiânia, ___ de _____ de 20___, _____.

Assinatura do examinador convidado para a pesquisa

Testemunhas (não ligadas à equipe de pesquisadores):

Nome: _____ Assinatura: _____

Nome: _____ Assinatura: _____

Rubrica do pesquisador: _____ Rubrica do participante: _____

APÊNDICE B

FORMULÁRIO DE AVALIAÇÃO SUBJETIVA ÓSSEA

Ficha nº:

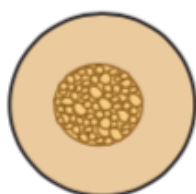Avaliador:

Data:

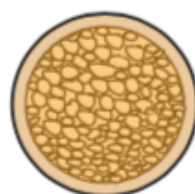1. Leia atentamente o formulário recebido, observe o esquema disponível sobre a classificação óssea de Lekholm and Zarb (1985). Aguarde até que imagem do exame de Tomografia Computadorizada de Feixe Cônico seja projetada.



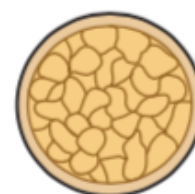
1



2



3



4

Tipo I – osso residual formado por osso cortical homogêneo;

Tipo 2 – osso residual formado por uma camada espessa de osso cortical circundando osso esponjoso denso;

Tipo 3 – osso residual formado por uma camada fina de osso cortical circundando osso esponjoso denso;

Tipo 4 – osso residual formado por uma camada fina de osso cortical circundando osso esponjoso de baixa densidade

2. Você agora irá observar a imagem de Tomografia Computadorizada de Feixe Cônico.

3. Agora você irá classificar o tipo ósseo baseando-se na classificação de Lekholm and Zarb, ilustrada pelo esquema.

Tipo I

Tipo III

Tipo II

Tipo IV

4. O quão seguro você se sente ao realizar essa classificação observando a imagem de Tomografia Computadorizada de Feixo Cônico?

Muito seguro.

Razoavelmente seguro.

Pouco Seguro.

Totalmente inseguro.

Muito obrigado(a)! Entregue seu formulário para o pesquisador presente na avaliação.